AUS DEM PATHOLOGISCH-ANATOMISCHEN INSTITUT BASEL
(VORSTEHER: PROF. E. HEDINGER)

ZUR KENNTNIS DES CARCINOMA CYLINDROMATODES DER ORBITAL-GEGEND

INAUGURAL-DISSERTATION
ZUR ERLANGUNG DER DOKTORWÜRDE
DER HOHEN MEDIZINISCHEN FAKULTÄT
DER UNIVERSITÄT BASEL

VORGELEGT VON

CHARLES BARBEZAT VON LES BAYARDS
(NEUENBURG)

BERLIN 1917
DRUCK VON GEORG REIMER

Von der medizinischen Fakultät genehmigt auf Antrag von
Professor E. Hedinger.

Sonder-Abdruck aus Virchows Archiv Bd. 223.
Herausgeg. von D. von Hansemann u. Joh. Orth.
Verlag von Georg Reimer, Berlin.

Seitdem Billroth im Jahre 1856 den Begriff des Zylindroms aufgestellt hat, sind im Laufe der Zeit von verschiedenen Autoren eine Reihe von Neubildungen unter diesem sowie auch unter andern Namen beschrieben worden, die sowohl klinisch als auch besonders pathologisch-anatomisch mit dem Billrothschen Falle große Ähnlichkeit besitzen.

Trotz der nun stattlichen Anzahl derartiger Beobachtungen hat man sich über die Abstammung dieser Geschwülste und ihrer einzelnen Bestandteile immer noch nicht einigen können, so daß bei jedem weiteren Falle die Frage von neuem gestellt werden muß: Woher stammen die den Tumor aufbauenden Zellen und Gewebe; wie sind sie zu bezeichnen?

Eine kurze Übersicht der bisherigen Anschauungen auf diesem Gebiete wird uns die Beurteilung der im folgenden zu beschreibenden Fälle erleichtern.

Billroth definierte die Zylindergeschwulst zunächst folgendermaßen: „Das Cylindroma ist dadurch charakterisiert, daß in ihm eigentümlich glashelle Zylinder mit kolbigen Auswüchsen vorkommen; diese bilden ein Balkennetz, durch welches sich ein anderes System aus Zellen zusammengesetzter Zylinder (Keimzylinder) hindurchschlingt; die so zusammengesetzten rundlichen Abteilungen der Geschwulst werden durch stärkere und schwächere Bindegewebshüllen umgeben, wodurch eine Sonderung zu einzelnen Knötchen und Läppchen bedingt wird. Ob das Zylindrom, was bisher nur in der Orbita und in der Wange beobachtet wurde, zu den Karzinomen gehört, ist noch nicht zu bestimmen; jedenfalls hat es große Neigung zu lokalen Rezidiven."

Aus seiner Arbeit ist ersichtlich, daß Billroth die Zellen der genannten Keimzylinder als Abkömmlinge der Epithelien der Tränendrüse betrachtete und die Diagnose auf Karzinom nur deshalb nicht stellte, weil keine Metastasen nachgewiesen werden konnten. Seine Ansichten stützte er nämlich auf die Beobachtung eines Orbitaltumors bei einem 22jährigen Maler, der 7mal operiert wurde, nie Drüsenschwellungen zeigte und 2 Monate nach der letzten Operation starb; eine Sektion konnte aber nicht gemacht werden. Es ist der gleiche Fall, den v. Graefe bereits gesehen und den Busch als Hypertrophie der Tränendrüse gedeutet hatte; diese Bezeichnung hält Billroth für sicher fasch. Während Busch die hyalinen Zylinder für Hohlräume mit Membran, und zwar für Lymphkapillaren, ansah, betrachtete sie Billroth als feste Gebilde ohne Membran; sie bilden nach ihm das Stroma der Tumorläppchen, in das die Gefäße hineinwachsen und aus welchem dann durch Zerfall in Fasern die bindegewebige Hülle der größeren Gefäße entsteht. Eine ähnliche Geschwulst ist schon vor der Billrothschen Veröffentlichung durch Henle beschrieben worden.

Schon nach 3 Jahren gab Billroth seine Definition des Zylindroms wieder auf, unter dem Einflusse der Arbeiten von Förster, Maier und Volkmann, und bezeichnete in seiner Be-

trachtung über Geschwülste der Speicheldrüsen die fraglichen hyalinen Gebilde mit Förster und Maier als papilläre Wucherungen von Schleimgewebe, welche sich mit manchem andern Geschwulstgewebe kombinieren können, sowohl mit Kankroid als auch mit Sarkom. Volkmann, der einen ganz ähnlich gebauten Tumor beschreibt, hält die blassen, strukturlosen Kugeln dagegen für große Zellen mit flüssigem Inhalt; aus diesen sollen durch Gemmifikation Schläuche entstehen. In einzelnen der genannten Kugeln fand der Verfasser einen zentralen Kern, von dem aus eine endogene Zellenbildung erfolgen könne, so daß zahlreiche Schläuche und Kugeln schließlich dicht mit Zellen gefüllt werden. Auf diese Weise entsteht das eigentümliche Bild des Zylindroms, die Scheidung zwischen Stroma und eingelagerten Zellen fällt somit weg; aber die Herkunft dieser „geblähten Zellen" kann Verf. nicht ausfindig machen.

Meckel, der zunächst den Fall Billroth und dann noch zwei eigene Fälle beobachtete, beschreibt mit geschichteten Wandungen versehene, teilweise kaktusartig gestaltete Schläuche und Kapseln mit zahlreichen Zellen im Innern und deutet das ganze als „kolossale Mutterzellen". Die in diese eingelagerten „glashellen Kugeln" sollen entstehen durch Umwandlung der in den Mutterkapseln gelegenen kleinen Kernzellen zu durchsichtigen Kugeln, in denen zum Teil noch der ursprüngliche Kern wandständig zu sehen sei.

Maier beschrieb als destruierende Papillargeschwulst einen etwa walnußgroßen Tumor in der Gegend der Sella turcica, dessen mikroskopisches Bild ebenfalls dem der hierher gehörenden Neubildungen entspricht. Für Maier sind sämtliche Bestandteile des Tumors bindegewebiger Natur; die Zellbalken stellen in Entstehung begriffenes Bindegewebe dar; die um schmale, junge Gefäße mantelartig gelegenen hellen Balken mit vereinzelten eingestreuten Zellen sind ein weiteres Entwicklungsstadium bzw. das Vorstadium des später faserig werdenden Bindegewebes. Der frei in die Schädelhöhle gewachsene, lappige Tumor setzte sich anderseits in die Hypophyse fort, „im Begriff, dieses Gebilde zu zerstören". Verf. leitet ihn aber mit Bestimmtheit von der Dura mater ab. Foerster beschrieb „Schleimkankroide" oder „Kankroide mit hyalinen Kugeln und Kolben" des Antrum Highmori und sah die hyalinen Kolben aus Schleimscheiden der Gefäße entstehen, wobei er noch als zweite Möglichkeit eine Entwicklung aus Zellen der „kankroiden Zapfen" zugab. Einen ähnlichen Tumor fand Neumann in der Brustdrüse und nannte ihn partielle Hypertrophie und Myxom der Mamma.

Friedreich erwähnt einen rasch gewachsenen, hühnereigroßen Tumor des rechten Oberkiefers unter der Bezeichnung „Schlauchsarkom". Dieses besteht aus mit Zellen angefüllten, proliferen Kapseln und Schläuchen, Bindegewebe und sogenannten sterilen Kapseln und Schläuchen, mit konzentrischer Schichtung und zuweilen zentral gelegenen verfetteten Zellen. Wenn auch Friedreich die Ähnlichkeit dieser Neubildung mit den oben genannten Fällen zugibt, so weicht er in der Beurteilung seiner einzelnen Komponenten stark von den früheren Auffassungen ab. Nach ihm entsteht der Tumor durch Wucherung der Zellen seiner proliferen Kapseln und Schläuche zu papillären und runden Gebilden, um nachher nach außen eine Kapsel, nach innen die sogenannten sterilen Schläuche zu sezernieren; endlich zerfallen die Zellen durch fettige Degeneration. Als Ursprung der Zellen vermutet Verf. das Bindegewebe des Zahnfleisches oder das Periost, vermag aber diesbezüglich nichts zu beweisen. Der Patient ging 3 Jahre nach Entfernung der durch Friedreich untersuchten Geschwulst an multiplen Skelett- und Lungenmetastasen zugrunde, ohne lokales Rezidiv. Die Metastasen zeigten bei der Untersuchung den Bau des Medullarkrebses, wobei insbesondere keine sterilen Kapseln und Schläuche zu finden waren. Tommasi sah eine analog gebaute Geschwulst am rechten Unterkiefer einer Frau, die später mit zahlreichen Halslymphdrüsen- und Lebermetastasen starb. Auch er leitet die Elemente der Zellbalken vom Bindegewebe ab, schreibt ihnen aber kein Sekretionsvermögen zu; die Zellbalken sind mit gewucherten Bindegewebskörperchen gefüllte Saftkanälchen; durch Umwandlung dieser runden in physaliphore Zellen entstehen dann aus den Zellbalken die hyalinen Kapseln, in diesen entstehen endlich neue, sogenannte „formative Zellen", aus denen auf ähnliche Weise die großen, sterilen Kapseln entstehen. Als Bezeichnung solcher

Tumoren schlägt er Schlauchkrebs vor. Boettcher fand bei der Untersuchung eines Orbitaltumors, der von einem 27jährigen Landmann stammte, ähnliche Bilder wie Billroth und Volkmann; nach seiner Meinung entstehen die strukturlosen, glashellen Zylinder, welche er besonders in der Peripherie seiner Geschwulst vorfand, erstens aus Knorpelzellen, die er in der Mitte der Neubildung sehen konnte, und zweitens aus faserigem Bindegewebe. Die Zellzylinder sieht er als mächtig gewucherte Lymphgefäße an und nennt den Tumor seiner Auffassung über dessen Genese entsprechend: Chondroma proliferum mucosum. Graefe und v. Recklinghausen haben miteinander zwei Zylindrome der Orbita veröffentlicht, die vom letzteren als „weiches Sarkom mit kolbigen Auswüchsen der Blutkapillaren" und als „Myxosarkom mit Sklerose, Verknöcherung und Kolbenbildung" bezeichnet werden. Die Betrachtung des zweiten Falles veranlaßte Recklinghausen, die Bildung der Zellstränge oder „Kankroidzapfen", wie er sie nannte, aus den Lymphgefäßen anzunehmen, und zwar speziell auf eine Wucherung von deren Epithelzellen zurückzuführen. Diese Ansicht wurde kurz darauf besonders von Koester verfochten. In einer ausführlichen Arbeit, in der die Literatur eingehend berücksichtigt wird, beschreibt er eine Epulis und einen Orbitaltumor, die beide aus hyalinen Kugeln, aus Zellsträngen und aus wenig kernarmem Bindegewebe zusammengesetzt sind. Die Zellbildung geht von den Epithelien der Lymphgefäße aus, diese entarten dann zu hyalinen Kugeln, welche zu größeren Kugeln und Kolben zusammenfließen, in denen noch einige Zellen zentral als körnige Masse liegen bleiben können; an ihrer Bildung sind ferner geronnene Massen des Lymphgefäßinhaltes beteiligt. Verf. bezeichnet diese Fälle als Kankroide mit hyaliner Degeneration. Wir verzichten, hier auf den Prioritätsstreit einzugehen, der sich damals zwischen Boettcher und Koester wegen dieser Zylindromgenese entspann. Grohe hatte bereits die Zylindrome „Gallertkankroide" genannt, wobei er die Gallertmasse als das Ergebnis einer rückgängigen chemischen Umbildung der zelligen Elemente und der Interzellularsubstanz auffaßte; ferner hatte er betont, es handle sich hier um eine Nebenform der Kankroide, und eine analoge Bildung sei für die Sarkome wohl denkbar. Es verschiebt sich somit die Diskussion insofern, als die hyalinen Bestandteile der Zylindrome, die den ersten Beobachtern so auffielen, an Wichtigkeit gegenüber den zelligen verlieren und die Herkunft der Zellen zur Hauptfrage in der Beurteilung der Geschwülste geworden ist.

Für die Abstammung dieser Zellen vom Bindegewebe haben sich Sattler, Czerny, Heschl und Dagonet ausgesprochen. Engelmann sah zylindromähnliche Bilder in einem von ihm als Osteosarkom bezeichneten Falle und Kahlden in einem Myosarkom des Uterus. Speziell vom Endothel der Blut- oder Lymphgefäße ausgehende Zylindrome haben Franke, Volkmann, Ewald, Marchand, Steudener, von Ohlen, Gutekunst, Kirschner, Burkhardt, Snegireff, Dagonet, Citelli, Akira Fujinami und Rossolimo beschrieben. Eidesheim und Eisenmenger lassen ihre Fälle sowohl aus Endothelien als auch aus Perithelien entstehen, während Le Blanc für die Entstehung und für das Wachstum eines Gehirntumors die Wucherung der Epitheilen der perivaskulären Lymphräume annimmt. Eine ähnliche Auffassung vertritt Kolaczek. In seinem Bestreben, die Neubildung nicht nach ihrem Bau, sondern nach ihrer Genese einzuteilen und zu benennen, läßt er den Namen Zylindrom ganz fallen und bringt sämtliche bisher angeführten Fälle zusammen mit den sonstigen Endotheliomen und Peritheliomen in einer Klasse unter, die der Angiosarkome. Er rechtfertigt dieses Verfahren mit der Behauptung, daß sowohl Endothel und Perithel als auch Adventitiazellen der Blut- und Lymphgefäße dem Bindegewebe angehören, und daß die Eigentümlichkeit der Genese der in Betracht kommenden Tumoren darin bestehe, daß sie von Zellen der Gefäßwände und nicht etwa von anderweitigen Bindegewebszellen abstammen. Seinem Beispiele folgend haben dann Cramer, Ganguillet, Glaser, v. Hippel, de Paoli, Battaglia und Barth ihre Fälle Angiosarkome genannt; Ewetsky leitet dagegen seine Fälle von den Saftkanälchen ab; von da sollen die gewucherten Zellen nachher in die Lymphgefäße gelangen können, jedoch ohne eine Mitbeteiligung der Lymph- oder Blutgefäßendothelien, wie sie besonders von Koester hervorgehoben wurde. Der Auffassung von Ewetsky hat sich auch Kaufmann angeschlossen, während Arnold einen Tumor der Pia mater aus einem

ursprünglichen Granulationsgewebe dadurch entstehen läßt, daß einerseits die Zellen des Granulationsgewebes geschwulstartig wuchern, anderseits auch eine Neubildung von Adventitiazellen in den zahlreichen vorhandenen Gefäßen erfolgt; der letztere Vorgang soll besonders die Zellbalken und Stränge zustande bringen, der erstere dagegen mehr sarkomähnliche Partien der Geschwulst erzeugen, die Verf. Myxosarcoma cysticum telangiectodes nennt. Zur gleichen Zeit beschrieb Arndt einen ebenfalls von der Pia ausgehenden Tumor der vielleicht nicht ganz mit Recht in der Zylindromliteratur angeführt worden ist, da in ihm die homogenen Gewebe eigentlich eine sehr geringe Rolle spielen; er bezeichnete den Fall als Kankroid der Pia mater und verfocht eine heterologe Entwicklung der Karzinome, für seinen Fall speziell aus den Lymphozyten in den perivaskulären Lymphräumen. Für die Entstehung der Zylindrome aus Epithelien sind Robin, Malassez, Friedländer, Pagenstecher, Herrmann, Langhans, Rustizky und Dembowski, Novak und Koschier eingetreten. Auf den zylindromähnlichen Bau mancher Oberkieferkarzinome hat Benneke hingewiesen. Endlich haben Ribbert und mit ihm dann Richrath und Wendel das Zylindrom zu den fibroepithelialen Neubildungen in Beziehung gebracht und Schleimdrüsenadenom genannt. Zum Schlusse müssen noch einige Autoren berücksichtigt werden, von denen eine einheitliche Genese der uns interessierenden Geschwülste weder angenommen noch verlangt wird. Es kommen hier außer Grohe, dessen Meinung schon oben angedeutet wurde, besonders Lücke, Kocher, Lubarsch, Löwenbach und Nasse in Betracht.

Diese große Zahl unter sich recht verschiedener Ansichten dürfte die Mitteilung eines am hiesigen Pathologisch-Anatomischen Institut beobachteten Falles wohl rechtfertigen. Es handelt sich um eine 31jährige Magd, Rosa W., aus dem Kanton Aargau. Der Krankengeschichte, die ich der Freundlichkeit der Herren Professoren Mellinger und de Quervain verdanke, entnehme ich folgende Daten:

Anamnese: Familienanamnese ergibt nichts Besonderes. Vor einem Jahr fiel die Patientin eine Treppe hinunter und schlug dabei den Kopf auf; nachher hatte Patientin Kopfweh und Schwindel. Seit 3 Monaten rechts sehr deutlicher Exophthalmus, der in letzter Zeit stärker wurde; während der Menses nimmt die Protrusion immer ab und das Sehvermögen wird besser; nachher nimmt die Schwellung wieder zu und das Sehvermögen ab.

Die Pause zwischen den Menses beträgt 3—4 Wochen, die Dauer der Menses oft bis 8 Tage. Vor 3 Jahren Strumektomie. Keine sonstigen Erkrankungen, häufig aber Kopfweh.

Status: R. Sehvermögen $^2/_5$ bis $^1/_2$, Hypermetropie 2,5; l. Sehvermögen = 1. Rechte Cornea $1\frac{1}{2}$—2 cm weiter vorn als die linke; mit den Fingern spürt man von oben und lateral deutlich durch die Lider die hintere Bulbusfläche. Karunkel gerötet, vorgetrieben; Pupille mittelweit, reagiert gut. Bewegungen nach allen Seiten, außer nach oben, wo sie sehr unvollständig sind, frei. Ophthalmoskopisch: Medien klar; Papillengrenzen verwaschen, undeutlich radiär gestreift. Venen und Arterien deutlich überfüllt. Gesichtsfeld konzentrisch eingeengt. Das linke Auge ohne Veränderungen. Laryngoskopische und rhinoskopische Untersuchungen zeigen keine Veränderungen; das rechte Tuber frontale auf Beklopfen schmerzhaft. Nach 14tägiger Beobachtung wurde Patientin mit der Vermutungsdiagnose Zylindrom aus der Augenheilanstalt entlassen und trat am folgenden Tage in die chirurgische Klinik ein.

Status: Untersetzt, dick, etwas blaß; an der rechten Orbita nirgends eine Verdickung zu fühlen. Nervus infraorbitalis nicht druckempfindlich, sonst keine neuen Angaben über den Augenbefund.

Am 21. 9. 05 Krönleinsche Operation: temporäre Resektion des äußeren Orbitalrandes und Probeexzision aus dem Tumor. Auf der Innenfläche des äußeren Orbitalrandes wird durchgeschnitten bis auf den Knochen, der Schnitt oben und unten nach hinten verlängert. Beim Anschneiden des Periostes am oberen Winkel starke Blutung, die beim Lösen der Periorbita immer

stärker wird. Die Orbitalwand läßt sich gut nach außen klappen; die Blutung ist sehr störend, ganz diffus und steht auch auf Adrenalintampons nicht ganz. Die Orbita ist frei. Bulbus und Optikus sind ganz frei. Das Dach ist heruntergedrückt, namentlich außen ganz weich, aber prall. Der Knochen der äußeren Orbitalwand ist im oberen Teil von Tumorgewebe durchsetzt. Es ist eine dunkelrote, blutende Masse mit zahlreichen Knochenbälkchen. Der Tumor ist inoperabel. Nach Einlegen einer Jodoformgazemèche wird die Wunde wieder verschlossen.

Patientin erholte sich rasch, und außer einer Nachblutung beim ersten Verbandwechsel ging die Heilung der Wunde rasch und glatt vonstatten.

Am 5. 10. 05 war das Sehvermögen des rechten Auges 1, Hypermetropie 2,5, sank aber schon nach 3 Tagen auf $^2/_3$ und die Stauungspapille war auch damals immer noch nachweisbar. Patientin verließ nun die Klinik mit einer gegenüber der andern Seite verdickten rechten Schläfe, die auf Druck etwas schmerzhaft war.

Ein halbes Jahr später trat Patientin wieder in die chirurgische Klinik ein, am 26. 4. 06.

Status: Allgemeinbefinden und Ernährungszustand gut. Das rechte Auge ist stark vorstehend und nach unten gedrängt, seine Pupille ca. 1 cm tiefer als die des linken Auges; auch ist die rechte Pupille eine Spur enger als die linke, reagiert aber prompt auf Lichteinfall und Akkommodation. Konjunktiva etwas injiziert; Iris unverändert, im oberen Augenlid erweiterte Venen sichtbar. In der Temporalgegend nach vorn bis zum Orbitalrand, nach unten bis an den Jochbogen, nach hinten bis fingerbreit vor den Ohrmuschelansatz reichend eine flache, rundliche, nicht ganz handtellergroße, deutlich pulsierende Vorwölbung von mittlerer Konsistenz. Nach oben reicht sie bis zweifingerbreit über den oberen Orbitalrand hinauf und sitzt dem Knochen fest auf. Die Haut ist darüber verschieblich. Geringe Druckschmerzhaftigkeit. Narbe nach Krönleinscher Operation. Fingerlesen mit dem rechten Auge bis auf 10 cm Distanz. Zunge nicht belegt; am Hals eine lineäre weiße Operationsnarbe, vom Vorderrande des linken Sternokleidomastoideus bis 3 Finger über die Mittellinie nach rechts reichend; links keine Schilddrüse fühlbar; rechts ist sie taubeneigroß, keine Supraklavikulardrüsen fühlbar. Die Herzdämpfung ist nicht vergrößert; an Spitze, Pulmonalis und Aorta ein leises systolisches Geräusch hörbar. Lungengrenzen normal, verschieblich, Schall beiderseits gleich. Atemgeräusch vesikulär, über der linken Spitze etwas abgeschwächt. Leber- und Milzdämpfung nicht vergrößert. Abdomen ohne Besonderheiten. Patellarreflexe vorhanden.

Als Behandlung erfolgt jeden 2. Tag Röntgenbestrahlung. Von subjektiven Erscheinungen tritt Zunahme von Kopfschmerzen und Schwindelgefühl auf neben Abnahme von Sehvermögen und Gehör; objektiv wird von der 3. Woche der Behandlung an ein deutliches Wachstum der Geschwulst beobachtet; die Protrusion des Bulbus nimmt zu, der untere Konjunktivalsack wird dabei vollständig ausgestülpt, und am unteren Rande der Hornhaut tritt ein bogenförmiges, nach unten konkaves Geschwür auf. Die allmählich kegelförmig vorgetriebene trübe Kornea ist nach 3 Monaten durch ein höckriges, blaurötlich verfärbtes Gebilde ersetzt, und 2 Monate später schrumpft der Bulbus, während der Tumor in stetigem Wachstum begriffen ist. Die schon seit einiger Zeit unruhige und ungehorsame Patientin wird grob, weint unmotiviert und zeigt gesteigerte Patellarreflexe, ihr Gang ist taumelnd, die Periode fällt aus. Am linken Auge tritt Stauungspapille auf. Gegen Ende Januar 1907 wird Patientin schläfrig, magert allmählich ab und stirbt nach einigen Monaten unter den Zeichen der Herzschwäche, ohne je epileptiforme Anfälle oder Lähmungen gezeigt zu haben.

Sektionsprotokoll: R. W., von Gontenschwyl, Aargau, Magd, geboren den 6. 9. 1876, gestorben den 14. 5. 07 nachmittags 1.30; Sektion den 15. 5. 07 nachmittags 2.30.

Klinische Diagnose: Sarkom des Schädels. Bronchopneumonie.

150 cm lange und 38,5 kg schwere weibliche Leiche von mittlerem Ernährungszustand. Totenstarre vorhanden. Keine Ödeme. Beginnender Dekubitus an beiden Fersen. Pektoralis schwach, blaß. Subkutanes Fettgewebe atrophisch, Mammae mäßig entwickelt. Zwerchfell rechts

4. Rippe, links 4. Interkostalraum. Leber überragt den Rippenrand um 10 cm. Magen in normaler Lage, eng, Querkolon ebenso. Omentum majus kurz. Darmserosa trocken, Därme eng. Processus vermiformis ohne Besonderheit. Flexura dextra etwas tiefstehend. Colon descendens eng, sonst ohne Besonderheit. Harnblase leer und schlaff. Uterus klein, in normaler Lage. Tuben und Ovarien frei. Sternum ohne Besonderheit. Lungen frei, nicht retrahiert. Pleurahöhlen leer. Im Herzbeutel keine Flüssigkeit.

Herz 265 g. Spitze vom linken Ventrikel gebildet. Subepikardiales Fett gering. Mitralis für 2 Finger durchgängig, ebenso Trikuspidalis. Mitralis zeigt geringe Verdickung, sonst ohne Besonderheit, ebenso Trikuspidalis. Aorten- und Pulmonalklappen ohne Besonderheit. Myokard links 10, rechts 2—3 mm breit. Muskel braunrot, transparent. Koronargefäße ohne Besonderheit.

Halsorgane: Weiße Haarzunge. Tonsillen atrophisch. Pharynx und Ösophagus ohne Besonderheit. Trachea mit eitrigem Schleim, sonst ohne Besonderheit. Rechte Schilddrüsenhälfte etwas vergrößert, mit einzelnen Kolloidknoten, die linke Schilddrüsenhälfte fehlt (Operationsnarbe an der linken Halsseite).

Lungen von mittlerer Größe. Die linke Lunge zeigt außer geringer Hypostase im Unterlappen keine Veränderung. Rechte Lunge: Unterlappen mit matter Pleura. Im Unterlappen ein subpleuraler, dunkelroter, hämorrhagischer Infarkt von 2 cm. Sonst das Gewebe ohne Besonderheit. Bronchien mit etwas eitrigem Schleim, die Schleimhaut blutreich. Lungenarterien und Bronchialdrüsen ohne Besonderheit.

Milz: klein, 70 g. Vorderer Rand stark eingekerbt. Pulpa hellbraunrot. Konsistenz normal. Milzfollikel klein. Trabekel deutlich.

Linke Nebenniere von normaler Größe.

Linke Niere von normaler Größe, Fettkapsel kräftig, fibröse Kapsel leicht abziehbar. Oberfläche und Schnittfläche von mittlerem Blutgehalt und mit normaler Zeichnung; Brüchigkeit und Transparenz gut. Nierenbecken ohne Veränderung.

Rechte Nebenniere: ohne Besonderheit.

Rechte Niere wie die linke.

Aorta abdominalis ohne Besonderheit.

Magen: Schleimhaut blutreich; Pylorus ohne Besonderheit. Duodenum mit galligem Inhalt. Ductus choledochus durchgängig.

Leber 1135 g. Oberfläche glatt. Blutgehalt etwas erhöht. Zentra groß, die peripherischen Partien schmal, leicht trüb. Glissonsche Scheiden nicht verbreitert. In der Gallenblase dunkle Galle.

Harnblase ohne Besonderheit.

Genitalien: Uterus infantil, mit einzelnen Ovula Nabothi. Ovarien und Tuben ohne Besonderheit.

Pankreas ohne Veränderung.

Der Darm zeigt keine Besonderheit. Die Mesenterial- und Retroperitonäallymphdrüsen nicht vergrößert.

Schädel und Gehirn: Schädel lang. Schädeldach dünn. Nähte vorhanden. (Die nun folgende Beschreibung der Geschwulst ist die des in Formol fixierten Präparates, mit Ergänzungen aus dem Sektionsprotokoll kombiniert.)

Tumor von höckrigem Bau, der durch eine Kapsel mit glatter Oberfläche scharf nach außen abgegrenzt ist und mit breiter Basis der rechten Schädelhälfte fest aufsitzt. Seine obere Grenze ist auf der Kranznaht 5 cm von der Pfeilnaht entfernt; von da zieht sie nach vorn leicht abwärts zur Glabella des Stirnbeins; hier befinden sich zwei zirkumskripte, übereinander gelegene, walnußgroße Knoten von sehr derber Konsistenz und glatter Oberfläche, die beide je durch einen seichten Gewebszug mit dem Haupttumor verbunden sind. Von der Glabella nun geht seine Grenze der Sutura naso-frontalis und naso-maxillaris entlang bis zu deren unterem Ende schräg nach rechts herunter. Dort beginnt die untere Grenze, die beinahe horizontal über die Fossa canina hinweg

zum Os zygomaticum und zum Arcus zygomaticus zieht; hinter diesem verläuft die hintere Grenze des Tumors zur Sutura squamosa hinauf, ohne das Okziput zu erreichen, kreuzt die Sutura squamosa und geht in nach oben konvexem Bogen ungefähr der Linea temporalis inferior des Parietale folgend zur Kranznaht. Etwas vor dem rechten Tuber parietale befindet sich ein 3 : 4 cm messender derber, zirkumskripter Knoten, der ebenfalls durch einen seichten, schmalen Isthmus mit dem Haupttumor zusammenhängt. Dieser bedeckt somit in der Hauptsache die rechte Fossa temporalis und die Orbita, nämlich die Squama temporalis, Facies temporalis alae magnae sphenoidei; Arcus zygomaticus, Zygomaticum, den oberen Teil der Maxilla, die Glabella und einen Teil der rechten Seite des Frontale sowie die untere Partie des Parietale. Seine Hauptmasse stellt drei große Knoten dar, von denen der vordere Glabella und Orbita, der hintere die Fossa temporalis, der untere das Os zygomaticum und teilweise die Maxilla bedeckt. Auf dem typischen Schädeldurchschnitt sieht man, wie die Innenfläche des Schädeldaches an der Stelle, die der Haftfläche des Tumors

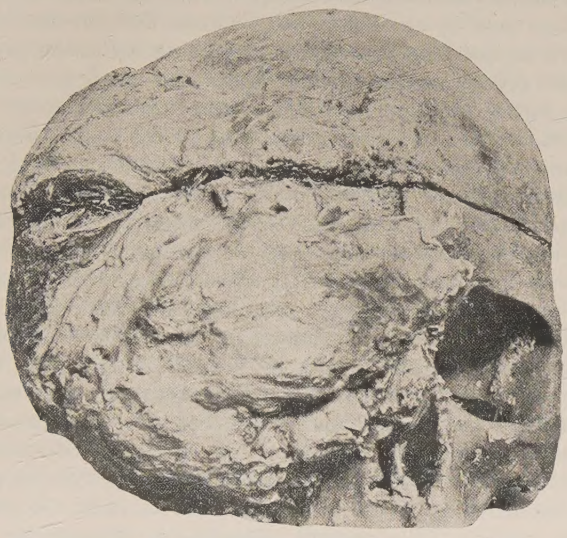

Fig. 1. Schädel mit Orbitaltumor.
Fast die ganze rechte vordere Schädelhälfte wird durch den Tumor eingenommen. Man erkennt auf der Sägefläche die enorme Verdickung des Schädeldaches.

entspricht, keine Lamina interna mehr besitzt, sondern nur lamellär gebauten, spongiösen Knochen aufweist; von ihm aus ragen zahlreiche feinste Knochenbälkchen stalaktitartig in die Schädelhöhle hinein. Die Schädeldicke beträgt an der betroffenen Stelle 4 cm, im übrigen aber nur 2—4 mm. Die verdickte Stelle zeigt auf der Schnittfläche deutlich radiär geordnete Knochenlamellen, die vom Schädel aus senkrecht in die Tumormasse hinein verlaufen. Von der Schädelbasis sind beinahe die ganze vordere und rechte Hälfte der mittleren Schädelgrube durch Tumormassen ausgefüllt, wobei die Geschwulst die Dura vor sich hin von der Schädelwand abgedrängt, aber nirgends durchbrochen hat. Der Hypophyse sitzt ein 2 : 3 cm messender Tumor von lappigem Bau so an, daß man zunächst den Eindruck hat, es handle sich um einen Hypophysentumor; er hängt aber in der Tiefe der Basis deutlich mit der Hauptgeschwulst zusammen. Die Konsistenz des Tumors ist exquisit derb, nach der Peripherie zu an Härte zunehmend, über der vorderen Orbitalwand etwas weicher. Das Gewebe des Tumors auf der Schnittfläche war am frischen Präparat sehr blutreich, am in Formol fixierten Präparat ist es graurot, etwas trüb, homogen und zeigt die schon genannten, von den Schädelknochen hineinziehenden, strahlig angeordneten Bälkchen. Dura mit dem Tumor

fest verwachsen, auf der Innenfläche überall glatt. Weiche Häute der Konvexität zart, gut blutthaltig, Gefäße der Hirnbasis zart. Im rechten Parietal- und Temporallappen durch den Tumor bedingter Eindruck ins Gehirn. Im rechten Stirnlappen neben dem Gyrus rectus ein Tumorknoten von 2½ cm Durchmesser.

Zur mikroskopischen Untersuchung wurden aus verschiedenen Stellen der in Formol aufbewahrten Geschwulst, sowohl aus dem Schädeldach als auch aus der Schädelbasis, etwa 20 verschiedene Blöcke herausgesägt. Auch aus der Gehirnmetastase wurden Blöcke herausgeschnitten. Die Stücke wurden teils unentkalkt am Gefriermikrotom geschnitten, teils entkalkt und in Zelloidin eingebettet.

1. Ein klares Bild des histologischen Baues unserer Geschwulst bieten mit Hämalaun und Eosin gefärbte Schnitte. Betrachtet man einen Sagittalschnitt durch die Mitte der rechten Orbita bei Lupenvergrößerung, so erscheint dieselbe auffallend niedrig; ihr Dach, in nach unten konvexem Bogen verlaufend, ist vollständig von Tumorgewebe eingenommen, das aber gegen die Orbita hin durch ein allerdings kaum ½ mm dickes Band fibrillären Bindegewebes scharf begrenzt wird. Ferner sieht man, wie das genannte Tumorgewebe von einigen zueinander parallelen, schräg von hinten oben nach vorn abwärts verlaufenden Knochenbälkchen durchzogen wird. Der Boden der Orbita scheint vom Tumor wenigstens in den vorderen Partien keineswegs betroffen zu sein, während gegen die Fissurae orbitales superior et inferior hin das Geschwulstgewebe von der Umgebung in die Orbitalhöhle hineindringt. In der Orbita erkennt man die in Fettgewebe eingebetteten Augenmuskeln und den Sehnerven, der in den geschrumpften Bulbus übergeht. An diesen Schnitten bieten die Geschwulstmassen des Orbitaldaches ein besonderes Interesse. In seinen tieferen, der Orbita zunächst gelegenen Teilen zeigt der Tumor bei schwacher Vergrößerung eine durch bis ½ mm breite Züge mittelkernreichen, faserigen Bindegewebes bedingte Andeutung von lappigem Bau. In den etwa ½ mm langen, ovalen Läppchen finden sich 3—6 bis mehrreihige solide, meist gebogen verlaufende, netzförmig miteinander verbundene Zellstränge, zwischen denen ziemlich genau gleichbreite Bindegewebsbündel mit Blutgefäßen verlaufen. Die Zellen der Zellstränge sind mittelgroß, meist unscharf gegeneinander abgegrenzt; doch läßt sich an dünnen Schnitten von 8—10 μ ihre polygonale Form deutlich erkennen. Sie besitzen alle einen zentral gelegenen, rundlichen bis ovalen, bläschenförmigen Kern mit einem oder zwei Kernkörperchen. Gegen das sie umgebende Bindegewebe sind diese Zellen sehr scharf begrenzt; meist sind sie sogar ziemlich stark von ihm retrahiert, so daß der Eindruck erweckt wird, die Zellstränge seien von einer helleuchtenden, farblosen Hülle umgeben. Das faserige Bindegewebe zeigt eine mittlere Zahl spindeliger Kerne. Eine Infiltration mit Lymphozyten oder Leukozyten ist nirgends zu sehen. Das Endothel der reichlich vorhandenen, teils stark erweiterten Gefäße ist überall einschichtig, platt, ohne irgendwelche Andeutung von Atypie oder Wucherung. Die oben genannten Knochenbälkchen sind mehr oder weniger deutlich lamellär gebaut und enthalten zahlreiche, ziemlich große Knochenkörperchen. Die einen sind durch eine einfache Lage von Osteoblasten umsäumt, die andern grenzen direkt an faseriges Bindegewebe an oder liegen scheinbar ohne jede Bedeckung mitten in einem frischen Blutextravasate. Unmittelbare Beziehungen zwischen dem Knochengewebe und den erwähnten soliden Zellsträngen lassen sich in dieser Gegend nicht feststellen. Entfernt man sich bei der Betrachtung der Tumormassen nur um 3—4 mm von der Grenze der Orbita, so ändert sich das Bild beträchtlich: Die Bindegewebszüge nehmen an Breite ab; ihr Kernreichtum und faseriger Bau sind aber meist unverändert; doch finden sich daneben auch Stellen, wo die Kerne an Zahl und Färbbarkeit abnehmen und gleichzeitig das fibrilläre Gewebe mehr und mehr homogen wird oder unregelmäßige Schollen und Klumpen bildet, unter Beibehaltung ihrer ursprünglichen Färbung. Die Gefäße sind auch hier recht weit, und wo etwa das Endothel nicht mehr färberisch darstellbar ist, sieht man nur noch ein scharflinig begrenztes Feld von Erythrozyten, umgeben von strukturlosem, homogenem oder scholligem, eosinrotem Gewebe. Noch auffallender ist das Verhalten der Zellstränge; sie sind alle sehr schmal, aus 1—2—3 Zellreihen bestehend und sehr oft zu geschlossenen Ringen angeordnet. Diese Ringe sind bis ½ mm groß und von einer

eosinroten, grobscholligen bis feinkörnigen Masse angefüllt, die zum Teil mit Erythrozyten vermengt ist; in diesem den Ring ausfüllenden runden Körper ist keine Spur von Resten einer Gefäßwand oder irgendeiner einzigen Bindegewebszelle auffindbar. Wie gesagt, finden sich diese homogenen, runden Gebilde in einer Region, wo nicht nur strukturloses, kernarmes, sondern auch deutlich fibrilläres Bindegewebe von mittlerem Kernreichtum besteht, so daß sie mit diesem nicht verwechselt werden können.

Die Tränendrüse erweist sich mikroskopisch als vollkommen normal; sie zeigt insbesondere keinerlei Zusammenhang mit dem Tumor, von dem sie durch Knochen und Bindegewebe getrennt ist.

An Schnitten aus der nächsten Umgebung der Orbita erkennt man ähnliche Verhältnisse wie im Orbitaldache. Die Knochenbälkchen verlaufen hier etwas unregelmäßig, sie sind schmal, netzförmig miteinander verbunden, teils eng zusammenliegend, teils durch sehr weite Räume voneinander getrennt. Die einen sind lamellär gebaut, die andern unregelmäßigeren sind es nicht, enthalten zahlreiche große Knochenkörperchen und werden von Osteoblasten begrenzt. Zwischen den enger zusammenliegenden Bälkchen findet sich stellenweise gefäßreiches Fasermark; ein Teil der schmalen und sämtliche weiteren Räume sind dagegen von Tumorgewebe eingenommen. In diesen fällt zunächst ein großes, 5 mm Durchmesser haltendes, rundliches Feld auf, das aus einer bei Lupenvergrößerung ganz homogen erscheinenden eosinroten Masse besteht, in der bei schwacher und besonders bei starker Vergrößerung einige gequollene, ovale bis runde Zellen erkennbar sind; ihr Protoplasma ist farblos, fein- bis grobvakuolär, ihr Kern klein, rund, zentral oder exzentrisch gelegen. Bei starker Vergrößerung sieht man ferner, daß die homogene Substanz aus zahlreichen, nicht scharf begrenzten, aber lückenlos aneinander liegenden, rundlichen bis vieleckigen Feldern von Erythrozytengröße zusammengesetzt ist. Es sind auch hier an einzelnen Stellen Gruppen von roten Blutkörperchen vorhanden, die sich durch ihre orangerote oder bräunlichrote Färbung von der übrigen Masse deutlich abheben. Das ganze, soeben beschriebene Gebilde ist allseitig umgeben von einer ein- bis zweifachen Lage polyedrischer bis abgeplatteter Zellen mit bläschenförmigem Kern und feingekörntem Protoplasma; sie sind gegen die homogene Masse sehr scharf, unter sich aber sehr unscharf begrenzt. Nach außen folgt homogenes, kernarmes Bindegewebe, in welchem hie und da noch einzelne Fibrillen nachweisbar sind. In diesem Gewebe finden sich wiederum kleinere, ovale und rundliche, von Reihen epithelartiger Zellen begrenzte, homogene Gebilde, neben unregelmäßig verlaufenden, soliden Strängen polygonaler Zellen; endlich sieht man auch hier viele stark erweiterte Blutgefäße; diese sind mit Erythrozyten angefüllt, enthalten außerdem aber zum Teil ziemlich reichlich eosinrote, homogene Massen.

In den seitlichen Partien, in der Gegend der Fossa temporalis, ist der Tumor von der quergestreiften Muskulatur ebenfalls durch eine bindegewebige Kapsel scharf getrennt. Es läßt sich auch hier nach innen von der Kapsel eine schmale Zone unterscheiden, in deren Bereich das Stroma aus faserigem Bindegewebe von mittlerem Kernreichtum besteht, während im Zentrum der Geschwulst nur noch kernarmes, mehr oder weniger homogenes Gewebe sich findet. Die Zellstränge der Peripherie verhalten sich ganz gleich wie in den Tumormassen des Orbitaldaches, nur sind sie im allgemeinen etwas breiter; auch sind hier die Zellhaufen in größerer Menge vorhanden. Besonders die letzteren zeigen häufig Gitterfiguren, das heißt: in den soliden Zellhaufen und -strängen finden sich vereinzelte oder mehrere runde bis ovale Hohlräume von der Größe eines kleinen bis mittelgroßen Schilddrüsenfollikels. Die einen Hohlraum unmittelbar begrenzenden Zellen sind epithelartig, radiär um ihn angeordnet; in ihm findet sich je ein runder bis ovaler, homogener, eosinroter Körper, selten ist er vollkommen leer; Bindegewebszellen oder Blut lassen sich in derartigen Räumen nie nachweisen, ob nun das umgebende Bindegewebe homogen oder fibrillär sei. Die Größe der verschiedenen Körper scheint hier nicht von ihrer Lage abzuhängen, vielmehr fällt gerade die Willkür auf, mit welcher Gruppen größerer derartiger Gebilde bald ziemlich nahe der Peripherie, bald mehr in dem Zentrum der Tumormassen sich finden. Was die Farbe dieser größeren, homogenen, rundlichen Gebilde betrifft, so ist bemerkenswert, daß sie oft im gleichen Schnitte bald heller, bald dunkler rot erscheinen, hie und da sogar einen blaßvioletten Ton annehmen, ohne

daß eine bestimmte Beziehung zwischen der Größe dieser Gebilde und ihrer Farbe zu erkennen wäre. Das Stroma ist außerordentlich spärlich, seine Blutkapillaren sind sehr stark erweitert und unregelmäßig, so daß zwischen den Zellsträngen und Haufen nur Blut sichtbar ist, das von ihnen durch ganz dünne, oft fadenförmige Bindegewebszüge getrennt ist. Die auch hier vorhandenen Knochenbälkchen weichen insofern von den bisher beschriebenen ab, als einzelne von ihnen das Bild der lakunären Resorption zeigen, wobei in den Howshipschen Lakunen die schon oft genannten Tumorzellen in Haufen oder kurzen Strängen angeordnet sich finden. An andern Orten, und zwar besonders in den zentralen Teilen der Geschwulst, überwiegt das Stroma bei weitem den epithelialen Anteil des Tumorgewebes. Es ist hier meist sehr kernarm und homogen, erscheint aber

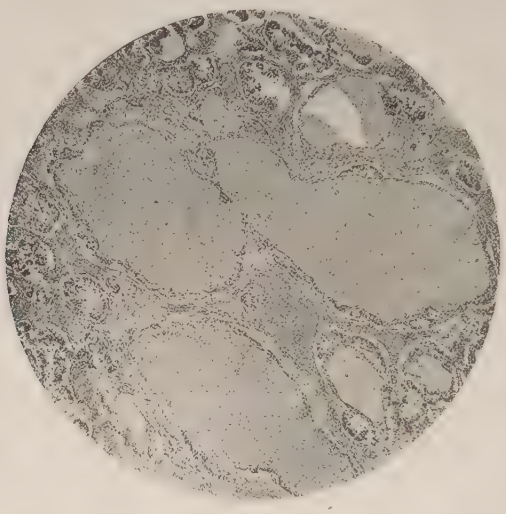

Fig. 2. Schnitt durch den Tumor. Hämalaun-Eosin. (Leitz' Okul. 1. Obj. 3.) Man sieht stark erweiterte drüsenschlauchförmige Krebszellstränge mit reichlichen teils homogenen, teils feinmaschigen Massen.

bei starker Vergrößerung teils fein, teils grobschollig, an einigen Stellen endlich vollkommen homogen. Diese Substanz ist überall eosinrot gefärbt, hie und da sind in ihr einige schmale, zum Teil verzweigte Züge noch feinfaserigen Gewebes mit vereinzelten spindeligen Kernen nachweisbar; daneben finden sich hier noch erweiterte Gefäße, die mit roten Blutkörperchen angefüllt sind. In solchen Gebieten sind die Zellhaufen und Zellstränge nur spärlich vorhanden. Die polyedrischen Zellen sind in ganz schmale, wenig verzweigte, teils gerade, selten kreisförmig, hie und da halbkreisförmig verlaufende Reihen angeordnet, die im Querschnitt als kleine, rundliche Zellgruppen erscheinen. Auch hier finden sich vereinzelte Knochenbälkchen mit Osteoblasten.

Die dem Schädeldach entnommenen Blöcke, in denen der obere Rand des Tumors getroffen ist, zeigen im Schnitt ganz ähnliche Bilder, wie sie schon im Orbitaldach gefunden wurden; um daher unnötige Wiederholungen zu vermeiden, sei hier auf das oben Gesagte hingewiesen.

Die Hirnmetastase weicht in ihrem Bau nur insofern vom Primärtumor ab, als sie keine Spur von Knochengewebe aufweist. Gegen die sie umgebende Hirnsubstanz ist sie scharf begrenzt, ohne jedoch eine deutliche Kapsel zu besitzen. Man kann auch an ihr eine Randzone mit reichlich soliden, schmalen und mittelbreiten Zellsträngen von einem zentralen Kerne unterscheiden; im letzteren finden sich neben den genannten Zellsträngen die runden, von kreisförmigen Zellreihen umgebenen homogenen Gebilde. Außerdem bestehen exzentrisch und sogar ganz peripherisch gelegene, 4—5 mm messende nekrotische Herde, in denen Gefäßkonturen und rote Blutkörperchen noch erkennbar sind. An der umgebenden Hirnsubstanz fällt besonders auf, daß ihre dem Tumor

zunächst gelegenen Gefäße sehr stark erweitert sind, zum Teil bogenförmig der Peripherie der Geschwulst entlang verlaufen und außer Erythrozyten oft reichlich eosinrote, homogene Massen enthalten.

2. An Gefrierschnitten erscheinen bei Sudanfärbung in einem großen Teile der soliden Zellstränge die Zellen in ihrem Protoplasma von zahlreichen feinen Fettropfen durchsetzt; in andern dagegen ist gar kein Fett nachweisbar. Hierbei fällt es hie und da auf, wie gerade die kleinsten, dicht gelegenen Stränge keine fetthaltigen Zellen aufweisen, während die etwas größeren, den vakuolenhaltigen Zellsträngen benachbarten in sämtlichen Zellen feine Fettropfen zeigen. Zum Teil sieht man auch zwischen den Zellen vereinzelte größere, die Größe einer Zelle übertreffende Fettropfen. Bei den homogenen, von 1—2 und 3 Reihen von Zellen umgebenen Feldern erkennt man, wie letztere teils ebenfalls feinkörnige Fettropfen im Protoplasma enthalten oder wie teils große Tropfen zwischen ihnen liegen. In den hyalinen Massen selbst findet man teilweise nichts als die homogene, stellenweise wie aus Schollen zusammengesetzte, blaßblau gefärbte Substanz; in den meisten Fällen aber sieht man darin neben vereinzelten runden bis ovalen, etwas über lymphozytengroßen Fettkugeln eine Anzahl meist peripherisch gelegener großer, ovaler Zellen mit exzentrisch gelegenem Kern, deren Protoplasma vollkommen von verschieden großen Fettkugeln eingenommen ist. Hie und da ist das Protoplasma in seiner Peripherie homogen, blaßblau, und die kleinen Fettropfen finden sich um den dann mehr zentral gelegenen Kern gruppiert. An ganz vereinzelten Orten bemerkt man homogene Kugeln, die vollständig von derart verfetteten und gequollenen Zellen eingenommen sind. In der Zwischensubstanz, ob fibrillär oder homogen, sind nur vereinzelte, unregelmäßig zerstreute Fettkugeln und verfettete Zellen. Das Fett ist überall nur einfach lichtbrechend.

Das nämliche Bild zeigen Schnitte durch die Hirnmetastase.

3. Nach van Gieson gefärbte Schnitte zeigen genau dieselbe Struktur wie bei Hämalaun-Eosinschnitten, so daß hier nunmehr auf die Eigentümlichkeit der Färbung der bereits beschriebenen histologischen Bestandteile unserer Geschwulst näher eingegangen werden soll. Die Zellkerne erscheinen dunkelbraun bis dunkelgrün, die roten Blutkörperchen sind alle rein hellgrün; das faserige Bindegewebe ist tiefrot, wie auch die Knochenbälkchen; die homogene Grundsubstanz zeigt demgegenüber keine einheitliche Farbreaktion; an einigen Orten, besonders da, wo sie den Zellsträngen gegenüber noch nicht vorwiegt, ist sie diffus rot bis gelbrot, nimmt aber an allen Stellen, wo sie reichlich vorhanden ist und nur spärlich schmale Zellstränge sich finden, eine grünliche bis gelbgrünliche Grundfarbe an, auf der gelbrote Herde, Bänder und schmale Fasern sichtbar sind. Die hier sich findenden Kapillaren sind meistens durch einen fadenförmigen, roten Saum vom gelblichgrünen Gewebe getrennt, die Zellstränge dagegen meistens nicht. Die in Gitterfiguren gefundenen, in Hämalaun-Eosin-Präparaten eosinrot erscheinenden kleinen, homogenen Körper sind hier gelb bis gelbbraun, die größeren sowie alle von Zellreihen allseitig begrenzten homogenen Gebilde sind meistens blaß, graugrünlich, hie und da auch graubläulich, selten endlich dunkelbraun gefärbt. Daß diese Verschiedenheit der Farbe nicht von Abweichungen der Technik herrührt, geht daraus hervor, daß oft an einem und demselben Schnitte sämtliche genannten Farben nachzuweisen waren. Irgendwelche Gesetzmäßigkeit im Verhältnis zwischen der Färbung der Grundsubstanz und derjenigen der genannten homogenen Gebilde war nirgends festzustellen. Die in diesen Feldern gelegenen gequollenen und verfetteten Zellen stellen durchweg blasse bis farblose Vakuolen dar, mit kleinem, dunkelbraunem bis dunkelgrünem Kern; die etwa hier befindlichen Erythrozyten heben sich immer mit ihrer leuchtend hellgrünen Farbe von der graugrünen bis braunen, homogenen Masse scharf ab. An Schnitten der Hirnmetastase, die wegen Mangels an Knochengewebe leicht regelmäßig und dünn, 10—12 μ dick, geschnitten werden konnten, waren die homogenen runden Körper stets blaß gelblichbraun gefärbt; die übrigen Gewebe zeigen gegenüber dem primären Tumor keine Abweichung.

Um uns nun über das Wesen der homogenen Gewebe, die sowohl innerhalb der Zell-

stränge als auch zwischen denselben sich finden, Klarheit zu verschaffen, wurden noch einige Färbungen ausgeführt, deren Resultate hier mitgeteilt werden sollen.

Die Anwesenheit von außerordentlich zahlreichen, stark erweiterten Blutkapillaren im geschilderten Gewebe sowie der häufige Befund von Erythrozyten in der Nachbarschaft der homogenen Massen veranlaßte uns, in den letzteren Fibrin zu suchen.

4. Die von Weigert angegebene Fibrinfärbung ergab ein vollständig negatives Resultat, indem in keiner Weise eine Blaufärbung irgendeiner Gewebskomponente erzielt werden konnte. Unsere Technik befolgte die Angaben von Schmorl, Technik, 1914, S. 138, mit dem einzigen Unterschiede, daß aus Importschwierigkeiten jeweils Xylol durch Benzol ersetzt wurde.

5. Die Hyalinfärbung nach Russel (Schmorl, 1914, S. 188) gab keine schönen Bilder, da sowohl an Zelloidinschnitten als auch an entzelloidinierten Zelloidinschnitten und Gefrierschnitten die Grünfärbung der Zellkerne und Erythrozyten mißlang; diese waren bei vorschriftsgemäßer Färbung meist farblos oder hellbräunlich, bei starker Überfärbung mit Karbolfuchsin

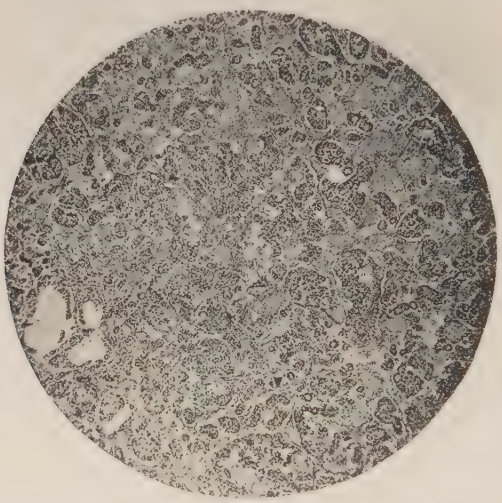

Fig. 3. Schnitt durch den Tumor, van Gieson-Färbung. (Leitz' Okul. 1, Obj. 3.) Man erkennt die stellenweise netzförmig zusammenhängenden, teils soliden, teils drüsenschlauchförmigen Krebszellenstränge, die durch schmale, bindegewebige Septen mit sehr reichlich stark erweiterten Kapillaren getrennt werden.

oder abgekürzter Differenzierung mit Karbolsäure-Jodgrün stets rot gefärbt, und zwar dann stärker als sämtliche übrigen Gewebsteile. Die homogenen Substanzen des Stromas waren immer gleichmäßig rot gefärbt, die homogenen runden Gebilde in den Zellsträngen dagegen zeigten entweder dieselbe Farbe wie die soeben genannten Substanzen, oder sie waren viel heller, ja zum Teil beinahe farblos.

Amyoid ließ sich nirgends nachweisen.

6. Die mit Lugolscher Lösung behandelten Gefrierschnitte und entzelloidinierten Zelloidinschnitte zeigten eine diffuse strohgelbe Farbe, und nur die roten Blutkörperchen nahmen zum Teil einen bräunlichen Ton an.

7. Die Gentianaviolettreaktion war ebenfalls negativ, hierbei waren die Zellstränge dunkelblau, ebenso die roten Blutkörperchen, das übrige Gewebe erschien etwas weniger intensiv gefärbt, aber ebenfalls blau; endlich fielen auch hier die homogenen, rundlichen Gebilde durch ihre teils dunklere, teils außerordentlich blasse, blaue bis graublaue helle Farbe auf.

8. Schleim konnte ebenfalls nicht nachgewiesen werden. Für die Ausführung der Schleimfärbung wurde nach den Angaben von Schmorl (1914, S. 142) eine alkoholische Stammlösung von Karmin hergestellt und für den Gebrauch im Verhältnis 1 : 10 mit Wasser verdünnt. Wurden nun die Gefrierschnitte oder Zelloidinschnitte verhältnismäßig kurz, d. h, 5 Minuten lang gefärbt, so waren sie nach Abspülen und Entwässern vollkommen farblos; wurden sie dagegen überfärbt, so kam eine diffuse rosarote Färbung sämtlicher Bestandteile des Gewebes zustande; eine elektive Rotfärbung der homogenen Massen konnte aber nie erreicht werden.

9. Elastische Fasern waren im Tumorgewebe nicht zu finden. In den peripherischen Teilen der Geschwulst waren in ihrer Kapsel, die auch größere Gefäße aufwies, reichlich elastische Elemente nachweisbar, in der Geschwulst selber dagegen ließen sich solche nicht darstellen, weder nach der Weigertschen Methode, noch nach der Unna-Taenzerschen Methode mit saurem Orzein.

10. Sehr schöne Bilder gab die Färbung der kollagenen Fasern nach Unna mittels polychromem Methylenblau und Orzein. Es wurde nach Schmorls Angaben (S. 156) verfahren, nur wurde Nelkenöl an Stelle von Bergamottöl verwendet. An so behandelten Schnitten waren die Zellen und Kerne der Zellstränge blau bis graublau, das bindegewebige Stroma zeigte reichlich rötlichbraun gefärbte Fasern und eine geringe Zahl blaß- bis dunkelblauer Zellkerne von rundlicher und spindeliger Form. An den Stellen, wo das Stroma homogen wurde, nahm es eine blaßbraune, diffuse Farbe an und enthielt einige, teils vereinzelte, teils zu schmalen Bündeln besonders um die Gefäße angeordnete, dunkler gefärbte Fasern. Die homogenen Massen dagegen, die in den Zellsträngen eingelagert waren, erschienen teils ganz blaßbräunlich, teils graublau oder endlich blau, genau so wie die sie einschließenden Zellen. Sie zeigten stets nur eine der genannten Farben; es konnte also nie an einem und demselben homogenen Gebilde eine bräunliche neben einer grauen oder blauen Stelle nachgewiesen werden; wohl aber fanden sich in einem und demselben Schnitte nebeneinander blaßbräunliche, graue und blaue derartige Kugeln. Auch war ein Zusammenhang der Farbe mit der Größe derselben nirgends zu erkennen; vielmehr sah man oft gleichgroße solcher Gebilde in einem Schnitte zusammenliegen, von denen die einen diese, die andern jene Farbe aufwiesen. Sie erschienen alle bei starker Vergrößerung entweder ganz homogen oder aus rundlichen bis vieleckigen Schollen zusammengesetzt; in letzterem Falle waren jeweils nur die Schollen gefärbt und durch schmale, farblose Rinnen voneinander getrennt. Die hie und da in erweiterten Kapillaren sich findenden homogenen Massen waren stets blaß bis dunkelbraun, ohne je eine Spur von grauer oder gar blauer Farbe anzunehmen. Die Erythrozyten waren durchweg hellgelb und somit leicht von allen übrigen Gewebsbestandteilen zu unterscheiden, insbesondere von den oft kleinschollígen homogenen Substanzen.

11. Die modifizierte Mallory-Färbung nach Loele gab gleichscharfe, aber doch weniger schöne Bilder. Es wurde die Technik von Schmorl, 1914, S. 154, befolgt, wobei aus äußeren Gründen wieder Xylol durch Benzol ersetzt werden mußte. Die Zellkerne färbten sich dabei gelb bis bräunlichgelb, das Protoplasma blaßgelb, die Bindegewebsfasern erschienen schwarzgrün, das homogene Bindegewebe dagegen gelbbraun, mit einem deutlichen Stich ins Grüne; die in Zellsträngen eingeschlossenen homogenen, rundlichen Gebilde nahmen ihrerseits einen gelben bis bräunlichgelben Ton an, ähnlich wie die Kerne der sie umgebenden Zellen, nur waren die ersteren hie und da ein wenig blasser. Die roten Blutkörperchen waren stets blaßgrünlich bis farblos; irgendwelche Rotfärbung (Fibrin) war nirgends nachzuweisen; die in Blutgefäßen sich findenden homogenen Massen endlich färbten sich immer bräunlichgelb, mit einem Stich ins Grüne, also ähnlich wie das strukturlose Bindegewebe.

12. Auch mittels Silberimprägnation nach Bielschowsky-Maresch ließen sich an Gefrierschnitten scharfe Bilder darstellen (vgl. Technik in Schmorl, 1914, S. 157). In diesen Präparaten waren die Zellstränge ebenfalls solide, ohne jede Grundsubstanz zwischen den einzelnen epithelähnlichen Zellen; ihr bläschenförmiger Kern erschien teils braun, teils hellgelb, wie ihr fein-

gekörntes Protoplasma; die in diesen Zellsträngen eingeschlossenen homogenen, rundlichen Gebilde waren durchweg gelb, bald heller, bald dunkler, hie und da leuchtend goldgelb; in ihnen ließen sich nirgends Fasern oder andere Bestandteile von Bindegewebe nachweisen. In ihnen vorhandene gequollene und verfettete Zellen imponierten als farblose oder ganz blaßgelbliche, runde und ovale Gebilde mit exzentrisch gelagertem kleinem, dunkler gefärbtem Kern. Das fibrilläre Bindegewebe bestand aus zahlreichen schwarzgefärbten Fasern; das mehr homogene Bindegewebe zeigte dagegen eine diffuse gelbe Grundfarbe, von der sich vereinzelte braune, spindelige Kerne und spärliche schwarze Fasern deutlich abhoben. Solche Fasern waren jeweils um die erweiterten Gefäße erkennbar. In den Gefäßen befanden sich braungefärbte Erythrozyten und hell- bis dunkelgelbe homogene Massen.

Kurz zusammengefaßt haben wir hier einen Tumor vor uns, der im wesentlichen aus soliden, oft netzartig verbundenen Strängen und breiteren Haufen epithelähnlicher Zellen besteht, zwischen denen bald spärlich fibrilläres, bald reichlich

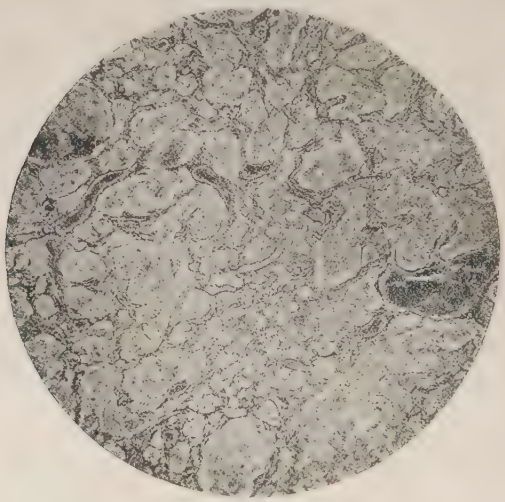

Fig. 4. Schnitt durch den Tumor. Darstellung der Gitterfasern nach Bielschowsky. (Leitz' Okul. 1, Obj. 3.)

homogenes Gewebe sich findet. Die Zellstränge enthalten ihrerseits kleinere und größere rundliche, homogene bis schollige Gebilde; im Bindegewebe finden sich sehr zahlreiche, stark erweiterte Kapillaren und Knochenbälkchen; die letzteren fehlen im Hirntumor.

Obschon für diese recht große Geschwulst ein Ausgangspunkt weder anatomisch noch klinisch mit Sicherheit nachgewiesen werden konnte, so geht doch aus ihrem histologischen Bau mit Sicherheit hervor, daß es sich um eine epitheliale Neubildung handelt. Jedenfalls können die in Stränge und Haufen angeordneten, oben beschriebenen Zellen, die an keiner Stelle irgendwelche engeren Beziehungen zum Bindegewebe oder zu Gefäßen haben, nur als Epithelderivate angesehen werden. In diesem Falle hat dann das gefäßeführende fibrilläre bis homogene Zwischengewebe als Stroma der Neubildung zu gelten. Das im Haupttumor ferner

vorhandene Knochengewebe dürfte am ehesten mit dem Grundgewebe in Zusammenhang gebracht werden, also mit dem primär vorhandenen Knochen, in den die Geschwulst hineingewachsen ist. Diese Auffassung unterstützen folgende Gründe: erstens kann man mit Leichtigkeit beobachten, daß die Knochenbälkchen im Tumor viel weiter auseinanderliegen als im noch unversehrten Knochen aus der Umgebung der Geschwulst; sie sind also durch das Tumorgewebe auseinandergedrängt worden. Zweitens zeigen die einzelnen Bälkchen mehr oder weniger deutlich ausgebildeten lamellären Bau, einen Befund, der den genannten Knochen als einen schon länger bestehenden charakterisiert und gegen Neubildung desselben spricht. Drittens konnten nirgends Bilder gefunden werden, die eine Knochenneubildung aus irgendwelchen Elementen des Tumorgewebes wahrscheinlich machen könnten. Wohl waren viele Knochenbälkchen von einer einfachen Lage von Osteoblasten umgeben; diese letzteren waren aber stets sehr wohl differenziert, immer nur in einfacher Lage angeordnet und wiesen keine Übergangsformen zu Tumorzellen auf. Die einzige nachweisbare direkte Beziehung zwischen Knochen- und Geschwulstzellen war der Befund von Gruppen epithelialer Tumorzellen in Howshipschen Lakunen; aber auch das ist kein Einwand gegen unsere Vermutung. Als letzte Stütze möchten wir die Tatsache anführen, daß die Hirnmetastase, die doch im übrigen mit dem Orbitaltumor vollständig histologisch übereinstimmt, keine Spur von Knochengewebe aufweist. Wenn auch dieser letzte Punkt absolut nicht beweisend ist, so scheint er doch zusammen mit den vorher genannten Gründen für unsere Auffassung zu sprechen, daß nämlich das Knochengewebe in unserer Geschwulst nur dem Boden angehört, auf dem die Neubildung wächst, und nicht aus der Geschwulst hervorgegangen ist. Nun müssen noch jene sehr verschieden großen homogenen bis scholligen rundlichen und ovalen Gebilde berücksichtigt werden, die stets von epithelialen Elementen eingeschlossen erscheinen. Woher sie stammen und woraus sie bestehen, sind die uns interessierenden Fragen; aus ihrer Lösung muß sich dann auch ohne weiteres ergeben, ob diese Bildungen überhaupt unter sich identisch sind oder ob sie als verschiedene, nur morphologisch einander ähnliche Gebilde aufzufassen sind.

Das Vorhandensein eines kernarmen, oft ebenfalls homogenen Stromas läßt zunächst einen Zusammenhang derselben mit den zu diskutierenden Massen vermuten; da aber, wie schon erwähnt, in unseren Schnitten nirgends Übergänge von Stroma in diese runden Felder sicher erkennbar waren, anderseits in diesen Feldern nie irgendwelche Bestandteile von Bindegewebe nachgewiesen werden konnten, so muß die Annahme einer Zusammengehörigkeit zum Stroma zum mindesten stark bezweifelt werden. Nur eines könnte noch für eine solche sprechen, nämlich der an nur ganz vereinzelten Stellen erhobene Befund von Erythrozyten in besonders großen homogenen Kugeln. Da aber diese Bilder gerade an Stellen gefunden wurden, an denen im Stroma Blutungen nachweisbar waren, so kann man sich auch denken, daß sekundär rote Blutkörperchen in jene homogenen Massen eingedrungen waren.

Sehr leicht lassen sich hingegen die fraglichen Gebilde mit den epithelialen Tumorzellen in Beziehung bringen, da sie von diesen stets allseitig begrenzt erscheinen, etwa so wie ein Sekret in einem Drüsenschlauche eingeschlossen ist. Eine Entstehung aus Epithelzellen ist im Prinzip auf zwei Arten möglich, entweder durch Sekretion oder durch Umwandlung und Zerfall von Zellen. Daß in den größeren homogenen Gebilden oft einige gequollene und verfettete, ziemlich große, runde Zellen sich fanden, ist in der obigen Beschreibung betont worden. Dies genügt aber keineswegs, um die Entstehung der homogenen Massen zu erklären, denn jene blassen Zellen waren viel zu spärlich vorhanden und nicht konstant nachzuweisen; ferner konnten nicht alle Übergänge von den typischen Tumorzellen bis zu gequollenen oder allmählich in homogene Schollen und Massen übergehenden Zellen gefunden werden; vielmehr blieben die in kreisförmigen Reihen angeordneten Zellen scharflinig gegen die zentral gelegene Kugel begrenzt, in der einige gequollene Epithelien zu sehen waren, ähnlich, wie etwa desquamierte Epithelzellen im Kolloid eines Schilddrüschenbläschens gefunden werden. Somit bleibt uns nur noch eine Annahme, die einer sekretorischen Tätigkeit von seiten der Epithelzellen. Es ist nicht zu bezweifeln, daß in gutartigen und auch in bösartigen epithelialen Tumoren und deren Metastasen Sekretionsvorgänge auftreten können; insbesondere für die von den Epithelien sezernierender Drüsen ausgehenden Neubildungen ist dies einwandfrei bewiesen. Für diesbezügliche Tatsachen und Literatur sei unter andern auf die Arbeit von M. B. Schmidt verwiesen, in welcher er diese Verhältnises für Karzinome der Schilddrüse und der Leber besonders berücksichtigt. Nehmen wir einmal an, es handle sich in unserem Falle um Sekretion, so folgt naturgemäß die Frage, was sezerniert wird. Gelingt es uns nämlich, die fraglichen Gebilde als Sekret zu kennzeichnen, dann wird die obige Annahme zur Gewißheit. Zu diesem Zwecke wurden die bereits geschilderten verschiedenen Färbungen ausgeführt.

Schleim wurde nicht gefunden, war aber auch morphologisch kaum zu erwarten, da weder Schleim sezernierende noch schleimig entartete Zellen gefunden werden konnten. Eine große Ähnlichkeit besteht dagegen zwischen den fraglichen Massen und dem Schilddrüsensekret, dem Kolloid. Mit diesem gleichen sie besonders in dem homogenen bis scholligen Bau, in der diffusen eosinroten Farbe, in der Gelbfärbung in van Gieson-Präparaten sowie in der Rotfärbung bei der Behandlung nach Russel. Obschon geringe Schwankungen in der Intensität der Färbbarkeit sowie die Annahme eines blauen Tones bei Hämalaun-Eosinfärbung auch im Kolloid vorkommen, so sind diese in unserem Falle doch viel zu groß und zu auffallend; daher ist es wohl kaum erlaubt, das Sekret in unserer Geschwulst dem normalen Schilddrüsenkolloid gleichzustellen. Aus diesem Grunde kann hier schon eine metastasierende Kolloidstruma ausgeschlossen werden, die schon aus andern Gründen hier nicht vorliegen kann. Immerhin muß in unserem Fall eine kolloidähnliche Sekretion zugegeben werden.

Zipkin hat eigentümliche kollagene Kugeln in malignen Strumen gefunden

und als Produkte der epithelialen Zellen aufgefaßt. Da aber jene Gebilde sich nach van Gieson rosarot, mit polychromem Methylenblau und Orzein immer intensiv braun und nach Russel stets rot mit bläulichem Ton färbten, so ist eine Zusammengehörigkeit derselben mit den homogenen Kugeln unserer Geschwulst und auch mit seinem homogenen Stroma nicht anzunehmen.

Von weiteren homogenen Substanzen, mit denen die eosinroten Gebilde unseres Falles verglichen werden können, kommt das Kautschukkolloid in Betracht, das durch Wiget und v. Sinner in gutartigen und bösartigen Strumen und durch Hedinger insbesondere in Endotheliomen der Struma nachgewiesen wurde. Bei dem überaus großen Blutreichtum des Tumors haben wir allen Grund, hier an eine dem Kautschukkolloid verwandte Masse zu denken. Wiget, der es unter Langhans zum ersten Male unter diesem Namen beschrieben hat, gibt folgende charakteristische Farbreaktionen an: Eosin — rot, van Gieson — braunrot, Russel — rot, Fibrinfärbung — blau, Methylviolett — blau, polychromes Methylenblau und Orzein — blau. v. Sinner kam bei ihren Untersuchungen über kautschukkolloidartiges Hyalin zu einem etwas andern Resultate; ihre Färbungen ergaben: mit Eosin — rot, van Gieson — gelb, mit Inseln und Streifen roten Hyalins, Russel — violett, zum Teil mehr blau, zum Teil mehr rot, Fibrinfärbung — blaue Netze inmitten von hyalinen Massen. Vergleichen wir nun diese Angaben mit unseren eigenen Befunden, so ist ihre Ähnlichkeit besonders mit Wigets Resultaten unleugbar. Die einzigen Unterschiede bestehen darin, daß die Fibrinfärbung in unserem Falle vollständig negativ ausfiel, und daß in unseren mit polychromem Methylenblau und Orzein behandelten Schnitten neben blauen auch graublaue und blaßbraune homogene Herde sich fanden. Kontrollfärbungen an nodösen Kolloidstrumen sowie an einer Struma mit Kautschukkolloid zeigten uns, daß nach van Gieson das Kolloid stets gelb gefärbt wird, das Kautschukkolloid zum größten Teil gelb bis bräunlichgelb, daß es aber einzelne rote Bänder enthält; Fibrin konnte darin nicht nachgewiesen werden; nach Russel färbt sich das Kolloid stark leuchtend rot, das übrige Gewebe und das Kautschukkolloid blaßrötlich; mit polychromem Methylenblau und Orzein wird das Kolloid meist leuchtend blau, selten blaßbräunlich gefärbt, im letzten Falle oft mit einem dunkelblauen, scharf begrenzten zentralen Kern, das faserige Bindegewebe erscheint durchweg orzeinbraun, das Kautschukkolloid blaß bis dunkelbraun, mit unscharf begrenzten, von Dunkelbraun in Dunkelblau übergehenden unregelmäßigen Zonen. Diese Färbungen gelangen an entzelloidinierten Schnitten und an Gefrierschnitten gleichgut, aber mit dem Unterschiede, daß in den ersteren die roten Blutkörperchen durchweg hellgelb bis farblos, in den letzteren meist grün, seltener gelblich bis braun erschienen. Hier sei gleich beigefügt, daß an unserem Orbitaltumor eine Grünfärbung der Erythrozyten auch an Gefrierschnitten nie konnte erreicht werden, ein Umstand, der wahrscheinlich mit der langen Fixierung des Materials in Formol zusammenhängt. Aus alledem ergibt sich, daß das Kautschukkolloid weder mit dem Sekret unserer Geschwulst, noch mit ihrem strukturlos gewordenen Stroma identisch ist. Durch die

genannten Kontrollfärbungen wird ferner die schon verteidigte Auffassung bestätigt, daß auch normales Kolloid in unserem Tumor nicht vorkommt.

Sowohl Schleim als auch Amyloid gehören zu jenen Substanzen, die v. Recklinghausen als Produkte der kolloiden Entartungen zusammenfaßt. Hierhin rechnet er als drei Hauptgruppen das Amyloid, das Hyalin und den Schleim. Amyloid und Schleim kommen hier nicht mehr in Betracht. Zum Hyalin rechnet er eigentlich alle homogenen Massen, welche die charakteristischen Farbreaktionen der beiden andern Gruppen nicht geben. Sie sind meist mit Eosin- und Fuchsin gut färbbar und entstehen aus dem Protoplasma von Zellen, sei es durch hyaline Umwandlung oder durch Sekretion. Als Quellen können Epithelzellen, Bindegewebszellen sowie auch rote und weiße Blutkörperchen dienen. In diese etwas unscharf abgegrenzte Kategorie müssen wir zum Schlusse das Sekret unserer Geschwulst unterbringen. Histologisch und mikrochemisch steht es dem epithelialen Hyalin am nächsten. Die überaus großen Schwankungen in der Intensität seiner Färbbarkeit hängen sehr wahrscheinlich mit einer ungleichmäßigen Funktion der Epithelien, möglicherweise auch mit dem verschiedenen Alter und einer verschiedenen Dichte der Substanz zusammen.

Die homogenen Massen im Stroma können ebenfalls nur als Hyalin gedeutet werden. Für die Entstehung des Hyalins oder des Kolloids im weitesten Sinne gibt Baquis, der diese Verhältnisse an pathologischen Veränderungen der Hornhaut untersuchte, folgende Möglichkeiten: Erstens aus Zellen, zweitens aus Transsudatflüssigkeiten. Die Entstehung aus Zellen kann ihrerseits auf drei Arten erfolgen, entweder durch Bildung von Kolloidkörnern in lebenden Zellen oder durch kolloide Umwandlung der Zellen in toto zu Kolloidklumpen, endlich durch kolloide Umwandlung toter Zellen. Die erste Unterart ist nur in Epithelzellen zu beobachten, die zweite in Erythrozyten und Leukozyten, die dritte in Bindegewebszellen und Epithelzellen. Aus Transsudaten endlich bildet sich das Kolloid aus vorher gefälltem Eiweiß. Das Hyalin unseres Falles ist am ehesten mit dem allerdings ziemlich spärlich vorhandenen Bindegewebe oder mit dem Blute in Zusammenhang zu bringen. Sein Vorkommen im faserigen Stroma oder an Stelle desselben und seine wenigstens stellenweise beobachtete Rotfärbung in van Gieson-Schnitten beweisen beinahe seine Entstehungsweise aus Bindegewebe. Das häufig Auftreten dieser hyalinen Massen in den Gefäßen spricht dagegen vielleicht eher für einen hämatogenen Ursprung. Für diese Auffassung kann man ferner Bilder verwerten, in denen das Hyalin neben Extravasaten sich findet, wobei die dicht gedrängten Blutzellen wie zusammengeschweißt allmählich in die homogene Masse übergehen. In dieser lassen sich häufig mit starker Vergrößerung und bei Benutzung der Mikrometerschraube noch feine Zellgrenzen wahrnehmen. In solchen Bildern sind außerdem oft einzelne normale oder gequollene Bindegewebsfasern nachweisbar. Das Ganze würde somit der kolloiden Umwandlung der Zellen in toto zu Kolloidklumpen nach Baquis entsprechen; es erinnert das auch sehr an den Vorgang, den Gutknecht für das Zustandekommen des homogenen Gewebes in Strumen

beschrieben hat, und gleicht auch einigermaßen der Entstehungsweise des Kautschukkolloids. Aus diesen Befunden kann man schließen, daß sowohl die Blutzellen als auch die Bindegewebsfasern in das hyaline Stroma aufgehen. Unklar bleibt dabei, welches von beiden zuerst sich umwandelt, oder ob eventuell beide gleichzeitig hyalin degenerieren; denn die Farbreaktionen lassen hier vollständig im Stiche. Eine weitere denkbare Möglichkeit ist die eines Eindringens von Tumorsekret oder von Transsudat in das Stroma mit einer darauffolgenden hyalinen Umwandlung der betroffenen Gewebselemente. Diese oder jene Ansicht zu beweisen ist nicht möglich. Eine vorwiegende hyaline Umwandlung der Gefäßwände war in unserem Falle nirgends erkennbar.

Von ähnlichen Tumoren der Orbitalgegend aus der Literatur sei zunächst der von Busch, Meckel und v. Graefe beobachtete, durch Billroths Veröffentlichung klassisch gewordene Fall angeführt, den wir schon einleitend kurz erwähnten. Die Geschwulst bestand im wesentlichen aus Zellzylindern und dazwischen verlaufenden hyalinen Zylindern. Die ersteren waren aus rundlichen bis ovalen, teils auch spindeligen, gekörnten Zellen zusammengesetzt und besaßen zum Teil ein Lumen wie Drüsenschläuche. Die letzteren enthielten einige blasse, ovale bis langgestreckte, zum Teil sternförmige Zellen, hie und da auch Gefäße. Die beiden Zylinderarten bildeten durch bindegewebige Septen getrennte Lappen. Die bei verschiedenen aufeinanderfolgenden Operationen gewonnenen Geschwulststücke waren ähnlich gebaut; nur von den zuletzt erhaltenen Partien berichtet Verf., das Tumorgewebe enthalte im Gegensatze zu den bisher beschriebenen Stellen viel weniger Bindegewebe, fast keine homogenen Massen, dagegen sei es viel zellreicher und entspreche dem Bilde eines Karzinoms. Die Neubildung, die zunächst auf die Orbita sich zu beschränken schien, erfüllte zuletzt auch das Antrum Highmori, drang in das Os ethmoidale und in die Fossa pterygopalatina, wobei aber die Wand des Antrum nie vorgetrieben wurde und die Nase klinisch nie Veränderungen zeigte. Inwiefern ein Zusammenhang zwischen dem Tumor und der Tränendrüse bestand, läßt sich aus der Beschreibung nicht beurteilen; aus den Mitteilungen Billroths geht nur soviel hervor, daß bei der ersten Operation nur Tränendrüsengewebe, bei allen übrigen aber nur Tumorgewebe exzidiert wurde. Der Ausgangspunkt der Neubildung bleibt somit in diesem Falle unsicher. Die klinischen Eigentümlichkeiten dieser Geschwulst sind ihr unaufhaltsames, innerhalb 5—6 Jahren zum Tode führendes Wachstum, ohne klinisch erkennbare Metastasen zu bilden, ohne auch nur Drüsenschwellungen zu verursachen, und das Auftreten derselben bei einem jungen, 22jährigen Individuum.

Zwei Jahre früher hatte Robin als „tumeur hétéradénique“ unter andern einen Orbitaltumor beschrieben, der den hier zu besprechenden Neubildungen sehr ähnlich ist. Bei einer 50jährigen Frau trat im Laufe von 3 Jahren im Anschluß an eine Augenverletzung in der linken Orbita ein Tumor auf, der von Sensibilitätsstörungen der linken Gesichtshälfte, Ausfall des Geruchsinnes links und Neuralgien begleitet war; 56 Stunden nach operativer Ausräumung der Augenhöhle starb Patientin an einer durch die Sektion erwiesenen linksseitigen eitrigen Meningitis. Der Tumor nahm die ganze Orbita ein, reichte bis in die Temporalgegend, war durch das Foramen opticum in die Schädelhöhle gedrungen und komprimierte den Nervus opticus, den linken Nervus olfactorius sowie das Ganglion Gasseri, ohne aber mit den genannten Gebilden verwachsen zu sein. Metastasen und Drüsenschwellungen sind im Sektionsbericht nicht erwähnt. Mikroskopisch bestand die Geschwulst aus verzweigten Strängen mit durchsichtiger Membran. Sie bestanden aus ovoiden, selten runden, granulierten Zellen; die einen enthielten ferner einen Zentralkanal, der mit einer farblosen Flüssigkeit angefüllt war, die andern beherbergten sogenannte „corps oviformes“. Als solche sind ovale und runde homogene Gebilde bezeichnet, die kein Lumen, aber auch keinen granulierten Inhalt aufwiesen. Zwischen den von einer homogenen Membran begrenzten Strängen

fanden sich stellenweise fibröse Septen. Die Zellen der genannten Stränge sind vom Verf. als Epithelien angesehen worden.

v. Graefe veröffentlichte ein weiteres Zylindrom der Augenhöhle. Bei einem 55jährigen Herrn trat im Anschluß an eine Kontusion des rechten inneren Augenwinkels durch einen Baumzweig eine Epiphora auf, als deren eigentlicher Grund ein den Tränensack komprimierender Tumor erkannt wurde. Das unscharf begrenzte Gebilde konnte nur unvollkommen exstirpiert werden und rezidivierte schon nach 3 Monaten. Die Untersuchung der gewonnenen Gewebsstücke durch v. Recklinghausen ergab zellreiches Tumorgewebe mit kolbigen und kugeligen Bildungen, die je aus einer dünnen, peripherischen, vollständig homogenen, stark glänzenden Schicht und einem etwas punktierten Zentrum bestanden. Diese Kolben waren durch ziemlich schmale Stiele miteinander verbunden, an denen die beiden Schichten ebenfalls erkennbar waren und in deren Mitte ein oft Blutkörperchen enthaltendes Lumen sich fand. Ein solches war oft auch in den Kolben nachweisbar. Sie hingen mit den Blutgefäßen zusammen, von denen besonders die Venen oft ebenfalls eine Verdickung der Wand zeigten. Zwischen den so veränderten Gefäßen lagerten dicht gedrängte, rundliche Zellen mit ziemlich großem Kern und ohne deutliches Zwischengewebe. Häufchen solcher Zellen setzten sich in die anstoßenden, quergestreiften Muskelfasern fort.

Boettcher hat einen Orbitaltumor eines 27jährigen Mannes untersucht, der 5 Monate nach der Operation an Rezidiv zugrunde ging. Bei der Sektion zeigte sich, daß die Neubildung die linke Orbita ausfüllte, von der gespannten Dura überzogen, die ganze vordere Schädelgrube einnahm und ferner in den oberen Teil der Nasenhöhle, in die Highmors-Höhle, in die Stirnhöhle und durch die Siebbeinzellen bis in die Keilbeinhöhle gedrungen war. Ferner fand sich intradural ein apfelgroßer, mit dem Haupttumor zusammenhängender Knoten, der in einer entsprechend großen Höhle des Vorderlappens der Großhirnhemisphäre eingelagert war, aber ohne mit dem Gehirn verwachsen zu sein. Mikroskopisch bestand die Geschwulst aus anscheinend strukturlosen, glashellen Zylindern und Kugeln, an denen oft eine hyaline Membran sich fand, während in ihrem Zentrum einzelne runde Zellen und Zellkerne sich fanden, selten auch Gefäße. Neben den genannten Gebilden verliefen Zellzylinder aus runden, gekörnten Zellen mit großem Kern, ähnlich wie Lymphozyten, oft auch etwas größer als solche. Endlich besaß der Tumor verschieden dicke, oft anastomosierende Balken faserigen Gewebes. In der zunächst operativ entfernten Geschwulst fand Boettcher außerdem noch Knorpelgewebe. Ob es sich bei den von ihm beschriebenen und abgebildeten Bildungen wirklich um Knorpel handelte, kann heute weder mit Sicherheit bewiesen noch bestritten werden; nehmen wir aber an, es habe der Tumor zum Teil aus Knorpel bestanden, so muß er als Mischgeschwulst aus der Reihe der uns beschäftigenden Fälle ausgeschieden werden.

Becker hat als Adenoid der Tränendrüse einen Tumor beschrieben, der allerdings hart neben der Drüse lag, aber durch Bindegewebe von ihr getrennt war. Zu diesem Falle bemerkt Koester: „Der mikroskopische Befund ist ganz der gleiche wie der meines Tumors der Orbita, und die Abbildungen, die B. gibt, sind direkt für meine Geschwulst zu benutzen.“

Koesters Kankroid mit hyaliner Degeneration stammte aus der linken Orbita einer 64jährigen Frau. Der Tumor war in der Fissura infraorbitalis fixiert und hatte die untere Wand der Augenhöhle durchbrochen. Die Tränendrüse war makroskopisch normal und wurde bei der Operation nicht mit exstirpiert. Die Geschwulst bestand aus zelligen, soliden und hohlen Zapfen, Kolben und Strängen mit Anschwellungen und Knotenbildungen, die in einem kernarmen, bindegewebigen Stroma eingebettet waren, und aus hyalinen Kugeln und Kolben, die meist von ein- bis mehrreihigen, epithelartigen Zellen eingeschlossen waren und oft im Zentrum feinpunktierte Massen aufwiesen; in diesen aber waren nie Zellen oder Kerne nachweisbar. Blutgefäße waren im Innern der Geschwulst ziemlich reichlich vorhanden. Über den weiteren Verlauf des Falles ist nichts bekannt. Über die chemische Beschaffenheit der hyalinen Massen konnte Verf., wie er selber schreibt, ebensowenig wie die andern ins klare kommen. Klinisch beachtenswert war hier eine leichte Schwellung der Lymphdrüsen des Nackens. Koesters Ansicht über die Histogenese dieser Geschwulst wurde bereits früher erwähnt.

Kocher hat eine pulsierende Knochengeschwulst mit hyaliner Degeneration beobachtet, die er als ein im Stirnbein entstandenes Myxosarkom auffaßt. Der 66jährige Mann hatte eine seit 7 Jahren bestehende kleine Geschwulst an der linken Stirn. Ein Trauma, das er später gegen den linken Orbitalrand erlitt, bewirkte eine rasch zunehmende Schwellung dieser Gegend, es entwickelte sich in 8 Monaten ein von der Mittellinie bis zur Mitte der Fossa temporalis und vom oberen Rande der Orbita bis zur Haargrenze reichender pulsierender Tumor, über dem sich ein systolisches Geräusch wahrnehmen ließ. Es wurde die Ligatur der linken Carotis communis ausgeführt, was Patient nur 2 Wochen überlebte. Bei der Sektion fand man, daß die Geschwulst, deren Ausdehnung soeben angedeutet wurde, die vordere Schädelgrube der linken Seite sowie den vorderen Teil der mittleren Schädelgrube erfüllte, ohne die Dura mater zu durchbrechen, das Orbitaldach vollkommen einnahm und die äußere Orbitalwand durchwachsen hatte. Metastasen wurden keine gefunden. Mikroskopisch zeigten die zentralen Teile der Neubildung eine gleichförmig helle, bei Essigsäurezusatz feinkörnig sich trübende Grundsubstanz, in der einige ovale Zellen und reichlich mit Blut gefüllte Gefäße sich fanden, deren Wand oft nur durch eine einfache Linie angedeutet war. Gegen die Peripherie zu war der Tumor zellreicher; hier bildete das homogene Gewebe nur noch ein feines Netzwerk, in dessen Maschen Stränge und Haufen gewucherter Myxomzellen sich fanden. In dem homogenen Gewebe verliefen, wie von einem Mantel umgeben, die Gefäße. Oft war auch kein Gefäß mehr darin nachweisbar, so daß hyaline Balken vorlagen, die in Querschnitten als hyaline Kugeln und Kolben erschienen. Diese sollen aus den Gefäßen hervorgegangen sein, indem sie mitsamt ihrer Schleimscheide und ihrem Inhalte hyalin degenerierten.

Pagenstecher untersuchte eine Geschwulst, deren Trägerin, eine Frau in den 60er Jahren, nebenbei noch auf der linken Nasenseite ein kleines, ulzeriertes Kankroid besaß. Die uns beschäftigende bohnengroße Geschwulst saß neben dem rechten inneren Augenwinkel und war mit der sie bedeckenden, etwas geröteten Haut verwachsen. Einige weitere Knollen waren etwas tiefer innen längs der medianen Orbitalwand palpatorisch nachweisbar. Der operativ entfernte Tumor zeigte weder zum Epithel der Haut noch zu dem der Haarbalgdrüsen und Schweißdrüsen direkte Beziehungen. Die tiefer gelegenen Teile bestanden aus drüsenschlauchartigen Bildungen mit mehrschichtigem, niederem, teils zylindrischem Epithel und teils leerem, teils fibrinähnliche Massen enthaltendem Lumen. Die Zellen waren oft in Kolloidkugeln umgewandelt. Zwischen den genannten Bildungen fand sich zellreiches Bindegewebe. Die mehr oberflächlichen Teile zeigten netzartig angeordnete, schmale Zellstränge, die bis ins Korium der Haut reichten und ebenfalls vereinzelte Kolloidkugeln enthielten. Sämtliche beschriebenen Zellkomplexe hielt Verf. für mit gewucherten Zellen angefüllte Lymphgefäße; ob aber diese Zellen als Drüsenepithelien oder als Gefäßepithelien aufzufassen waren, darüber konnte er nicht schlüssig werden. Der weitere klinische Verlauf des Falles ist leider nicht bekannt.

Steudener hat einen gänseeigroßen Tumor beschrieben, der von einem 66jährigen Manne stammte. Die Neubildung war ohne erkennbaren Grund vor einem halben Jahre über der rechten Augenbraue entstanden, saß der Stirn breitbasig auf, durchbrach an einer Stelle die Haut und war mit dieser gegenüber dem Schädel verschieblich. Im Tumorgewebe fand sich reichlich schleimige Grundsubstanz, in der netzförmig verbundene Zellstränge eingebettet waren. Diese enthielten zum Teil aus Zellen entstandene hyaline Kugeln, die hie und da eine undeutliche konzentrische Schichtung, selten einen zentralen Kern zeigten. Die Zellstränge schienen aus Kapillargefäßen durch Wucherung ihrer Kerne sich zu bilden. Die Neubildung ist als Sarkom bezeichnet. Der weitere klinische Verlauf ist unbekannt.

Czerny hat ein plexiformes Myxosarkom veröffentlicht, das aus der linken Augenhöhle eines 37jährigen Mädchen stammte. Der walnußgroße Tumor ragte unter dem äußeren Teile der Augenbraue hervor und war von normaler, verschieblicher Haut bedeckt. Er machte keine Drüsenmetastasen, rezidivierte dagegen. Er war in Verbindung mit der Tränendrüse; diese zeigte aber keine Epithelwucherung. Verf. unterscheidet im Tumor Zellstränge und Gallertmassen. Die Zellstränge bestehen aus runden bis ovalen Zellen von halber Leukozytengröße mit lichtbrechenden

Körnchen. Zwischen den Zellen liegt hyaline Zwischensubstanz mit spärlich spindeligen Zellen; in den Zellsträngen verläuft ein zentraler Achsenstrang, der als Kapillare oder Vene gedeutet wird. Zwischen den einzelnen Zellsträngen findet sich eine weiche Gallertmasse mit spindeligen und polymorphen Zellen. Diese ist besonders in der Mitte der Geschwulst reichlich vorhanden, während in der Peripherie die Zellstränge dichter gedrängt liegen und aus größeren Zellen zusammengesetzt sind. Ob die Gallertmasse durch Verflüssigung des Zwischengewebes oder durch Schleimproduktion entstanden ist, läßt der Autor dahingestellt.

In Sattlers Arbeit über die sogenannten Zylindrome ist ebenfalls ein Orbitaltumor beschrieben. Da uns das betreffende Werk nicht zur Verfügung stand und in der Literatur keine detaillierten Angaben darüber sich finden, müssen wir uns mit diesem Hinweis auf den Fall begnügen.

Ein von Ewetsky beschriebener Orbitaltumor war bei einem 10jährigen Mädchen 5 Monate nach einer Verletzung der Stirn in der rechten Augenhöhle entstanden und darauf exstirpiert worden. Nach 9 Jahren trat ein rasch wachsendes Rezidiv auf, das unvollständig operiert wurde, und eine nach einem Jahr versuchte Radikaloperation führte zu keinem Ziele. Schließlich starb Patientin an einem nochmaligen Rezidiv. Drüsenmetastasen wurden nie beobachtet. Im Tumorgewebe fanden sich netzförmig verbundene Zellstränge ohne Lumen, die aus platten und ovalen bis polygonalen Zellen mit feinkörnigem Protoplasma und ovalem Kern zusammengesetzt waren. Zwischen den Zellen, die durch Ausläufer zusammenhingen, fand sich teils spärlich, teils reichlicher Zwischensubstanz. Das zwischen den Zellzylindern befindliche bindegewebige Stroma war grobfaserig bis fein fibrillär, mit allen Übergängen zur strukturlosen, homogenen Substanz. In ihm waren kleinere, gekörnte und größere, vakuoläre Zellen, Lymphgefäße, Blutgefäße und Blutextravasate. Die Zellzylinder waren sehr verschieden breit, in den breitesten traten hyaline Kugeln auf, so daß aus den Strängen alveolenähnliche Bildungen entstanden. Gegen das Zentrum nahm das Stroma an Breite stark zu, bildete hyaline Kolben und Stränge, die im wesentlichen aus dem faserigen Stroma hervorgegangen waren; doch wird auch die Möglichkeit einer Sekretion von seiten der Zellen zugegeben. Die Zellstränge selber deutet Autor als gewucherte Zellen der Saftkanäle; dies soll auch ihre Anordnung erklären.

Bergmann und von Dembowski haben ein Zylindrom der Orbita bei einem 45jährigen Manne beobachtet, der im Verlauf von 3 Jahren 4 Operationen durchmachte; über den weiteren Verlauf ist nichts angegeben. Der Tumor betraf die rechtsseitigen Nasenmuscheln und die Siebbeinzellen; er erfüllte die Stirnbeinhöhle und war von da in die Orbita durchgebrochen; später drang er auch noch in die Highmors-Höhle und von der Stirnbeinhöhle her in den Schädel hinein. Mikroskopisch fanden sich im weichen, schwammigen Tumorgewebe verschieden große, selten miteinander kommunizierende Alveolen. Diese waren von 4—10 μ messenden rundlichen, teils deutlich polyedrischen Zellen mit bläschenförmigem, ovalem Kern begrenzt und besaßen ein mit Kolloidmassen gefülltes zystisches Lumen. Die Zellen waren epithelialer Abstammung und zeigten in gewissen Schnitten direkte Beziehungen zum Flimmerepithel in den Schleimhäuten der Nebenhöhlen. Die Kolloidmassen hält von Dembowski zum geringsten Teil als Sekret, zum größten Teil als Degenerationsprodukt der Epithelzellen, weil stellenweise das Lumen der Alveolen ganz mit Kolloid entarteten Zellen angefüllt war. Ferner schildert Verfasser Bilder, in denen von spärlich lockerem Bindegewebe begleitete Gefäße in größere Alveolen einbrachen und sie vaskularisierten, wobei die Alveolen schließlich von einem Gefäßknäuel angefüllt erschienen. Dies hat ihn veranlaßt, den Tumor als Epithelioma microcysticum mit nachträglicher Invasion eines Angioma myxomatodes zu bezeichnen.

Citelli hat einen 50jährigen Mann beobachtet, der seit einem Jahre an progressiver Verstopfung der rechten Nasenhöhle litt, mit rechtsseitigem Exophthalmus, Erblindung des rechten Auges, Abnahme des Sehvermögens am linken Auge und Verminderung des Gehörs auf beiden Seiten sowie völligem Schwunde des Riechvermögens. Die rechte Nasenhöhle und die rechte Choane waren mit granulierenden Massen gefüllt, weswegen die Diagnose eines primären, bösartigen Tumors des Sinus sphenoidalis mit Ausbreitung auf die Schädelbasis gestellt wurde. Einige zu

diagnostischen Zwecken entnommene Stücke aus dem Tumor bestanden mikroskopisch aus bis nahe an das Oberflächenepithel reichenden, netzförmig verbundenen Zellsträngen. Die Maschen waren mit homogenen, eosinroten Massen fast ganz ausgefüllt, in der Umgebung des Netzes fand sich fibröses Bindegewebe. In der Tiefe waren die Zellen zu dicken Strängen angeordnet, zwischen denen dünne, bindegewebige Septen sich fanden. Die Stränge waren stets solid, ohne Zwischensubstanz zwischen den Zellen; die letzteren waren breit, abgeplattet, mit bläschenförmigem Kern. Infolge der Nichtbeteiligung des Oberflächenepithels, der Form der Zellen, ihrer Anordnung und des Vorhandenseins homogener Massen wurde der Tumor als Endotheliom mit hyaliner Degeneration bezeichnet. Ein Beweis für die Abstammung der Zellen aus Endothelien ist nirgends gegeben. Der weitere Verlauf des Falles ist unbekannt.

Snegireff sah bei einem 42jährigen Manne eine rezidivierende Geschwulst beider Stirnhöhlen mit Durchbruch in den Schädel. Sie bestand aus bindegewebigem Stroma und verzweigten Zellsträngen und Zellhaufen, in denen teils leere, teils mit strukturlosen Massen gefüllte Kanäle sich fanden. Der Verf. nannte den Tumor Endothelioma cylindromatosum, ohne die Diagnose ausführlicher zu begründen.

In einer Statistik der Nasensarkome von Klein ist ferner ein von den Siebbeinzellen ausgehendes Zylindroma osteoides erwähnt, das durch Vohsen beschrieben worden ist. Leider fehlt an der betreffenden Stelle die Literaturangabe, so daß der Fall hier nicht eingehender berücksichtigt werden kann.

Endlich hat Weeks zwei Zylindrome mitgeteilt. Das eine ging von der Tränendrüse aus und rezidivierte 2 Monate nach der Operation; das andere entwickelte sich aus einem Epitheliom des unteren Lides. Da wir nur das kurze Referat aus den Monatsheften für praktische Dermatologie erhalten konnten, ist es uns nicht möglich, diese Fälle in unseren Darlegungen zu verwerten.

Wenn man die soeben angeführten Neubildungen unter sich und auch mit unserem Falle vergleicht, so ist die Ähnlichkeit des Baues so in die Augen fallend, daß sie wohl keiner weiteren Erörterung bedarf. Wenn man sich weiter fragt, ob dieser Ähnlichkeit des Baues auch eine einheitliche Histogenese entspricht, so ist eine Antwort nicht ohne weiteres gegeben. Die Beurteilung dieser Frage ist um so schwieriger, als oft ein und derselbe Fall von mehreren Autoren untersucht und auch verschieden gedeutet wurde. So läßt Billroth die Histogenese einer Geschwulst unentschieden, die Busch als Hypertrophie der Tränendrüse ansieht; ebenso beschreibt Becker ein Adenoid der Tränendrüse, das Koester mit Bestimmtheit von den Epithelien der Lymphgefäße ableitet. Kochers und Czernys Fälle sind als Myxosarkome bezeichnet, stammen also vom Bindegewebe ab; der Tumor v. Graefes ist wohl sicher ein Sarkom. Die Geschwülste von Boettcher, Koester, Ewetsky und Steudener sollen durch Wucherung der Endothelien bzw. Epithelien der Saftkanäle oder Lymphgefäße entstanden sein. Zu diesen 4 Fällen möchten wir nur bemerken, daß auch in unserer Neubildung Stellen gesehen wurden, wo die zu schmalen Strängen angeordneten Tumorzellen in präformierten Räumen zu liegen schienen, daß solche Bilder in epithelialen, bösartigen Neubildungen vorkommen können und nicht beweisend sind für Endotheliom, wenn nicht mit Sicherheit eine Mitbeteiligung der Endothelien selber nachgewiesen werden kann. Dies ist auch der Grund, weshalb Pagenstecher nicht schlüssig werden konnte, ob die Zellen seines Tumors gewucherte Drüsenepithelien oder Gefäßendothelien waren. Citelli und Snegireff nennen ihre Zylindrome

nur auf Grund ihres Baues Endotheliome, ohne die Diagnose näher zu begründen. Robin spricht in seinem Falle von Epithelzellen, und von Dembowski hat direkte Beziehungen zwischen Epithel und den Zellen seines Tumors nachgewiesen. Somit müssen wir feststellen, daß die genannten Neubildungen histogenetisch nicht zusammengehören; daß sie zum Teil sehr wahrscheinlich vom Bindegewebe oder von Endothelien abstammen und zum Teil sicher epithelialer Natur sind. Haben wir die Verschiedenheit dieser Tumoren in bezug auf ihre Genese erkannt, so können wir vermuten, daß auch ihr Ausgangsort nicht immer genau derselbe ist, wenn sie auch alle in der Orbitalgegend sich finden. Zwei Tumoren, nämlich die von Billroth und von Becker, wurden von der Tränendrüse abgeleitet, aber für keinen dieser beiden ist die Entstehung aus dieser Drüse bewiesen. v. Graefes Sarkom saß in der Gegend des Tränensackes und war mit dem Periost fest verwachsen. Kochers Myxosarkom ging mit Sicherheit vom Stirnbein aus, und Snegireffs Tumor entstand in der Stirnhöhle. Im Falle Czernys lag der Tumor neben der Tränendrüse; diese zeigte aber vollkommen normale Verhältnisse. Ewetskys Geschwulst war zunächst am oberen inneren Orbitalrand aufgetreten und hatte später die ganze Orbita eingenommen; ein sicherer Ausgangspunkt wird hier nicht angegeben, ebensowenig in den Fällen von Boettcher und Robin. Koesters Tumor war in der Fissura infraorbitalis fixiert. die Tränendrüse war makroskopisch normal und mit dem Tumor nicht verbunden. Der Fall Citellis stammte aus klinischen Gründen wahrscheinlich vom Sinus sphenoidalis, und von Dembowski konnte, wie schon bemerkt, den direkten Zusammenhang der Tumorzellen mit dem Schleimhautepithel der Nebenhöhlen nachweisen. Vohsens Cylindroma osteoides soll von den Siebbeinzellen ausgegangen sein.

Mit Rücksicht auf diese Tatsache können wir behaupten, daß kein einziger der Tumoren, von denen wir nähere Angaben erhalten konnten, erwiesenermaßen von der Tränendrüse ausgeht, und daß eine ganze Anzahl von ihnen sicher nicht im Innern der Orbita entstanden ist, sondern ihren Ursprung in den Nebenhöhlen genommen hat. Ähnliche, von der Nase, dem Keilbeinkörper und der Oberkieferhöhle ausgehende Neubildungen sind auch von Marchand, Volkmann, Offenburg, Vogel, Kirschner und Gutekunst beschrieben worden. Für unseren Fall ist damit nur soviel gewonnen, daß wir seinen Ausgangsort vermutungsweise in die Stirnhöhle verlegen können, was den klinischen Befund (siehe Operationsbericht) sehr wohl erklären würde. Die von Pagenstecher und Steudener untersuchten Tumoren, die wir ebenfalls als Zylindrome der Orbitalgegend angeführt haben, nehmen eine gewisse Sonderstellung ein. Auffallend sind nämlich ihre außerordentlich oberflächliche Lage, ihre Beziehungen zur Haut und ihre geringe Größe. Sie sind bohnengroß bis gänseeigroß, mit der bedeckenden Haut verwachsen und gegen die darunter liegenden Knochen verschieblich. Beide finden sich bei ca. 60 Jahre alten Individuen. Dies alles erinnert zusammen mit dem mikroskopischen Bilde mit aller Deutlichkeit an die teils isolierten, oft aber multiplen gutartigen Tumoren der Haut, die namentlich am behaarten Kopf und im Gesicht

auftreten. Derartige Bildungen sind u. a. durch Dubreuilh und Auché, Mulert, Seitz, Spiegler und Polland untersucht und teils als Endotheliome, teils als Zylindrome oder als benigne Epitheliome beschrieben worden. Für die letztere Auffassung dieser Tumoren sind besonders Dubreuilh und Auché, Polland, Dalous, Hedinger und Dick eingetreten; endlich will Krompecher diese Gebilde als eine Abart der Basalzellenkrebse aufgefaßt wissen. Ob die von uns zitierten Fälle Pagenstechers und Steudeners sich klinisch als gutartig erwiesen haben, wissen wir leider nicht. Die Tatsache, daß Steudeners Tumor die Haut an einer Stelle durchbrochen hatte, beweist noch nicht mit Sicherheit seine Bösartigkeit, und der weitere Verlauf beider Fälle ist unbekannt. Was die übrigen angeführten Geschwülste der Orbita anbetrifft, die man im Gegensatze zu den zwei letztgenannten die großen Fälle nennen könnte, so darf ihre Bösartigkeit, wie auch für unsere Neubildung, nicht bezweifelt werden. Alle diejenigen Tumoren, für die wir klinische Angaben besitzen, wurden entweder bei der ersten Untersuchung schon als inoperabel erkannt, oder sie wurden operiert und rezidivierten, wenn nicht der Patient schon kurz nach dem operativen Eingriffe ad exitum kam. Bemerkenswert ist dabei, daß diese durch ihr unaufhaltsames Wachstum für den Träger unheilvollen Geschwülste fast nie Metastasen machen. Einzig in Koesters Falle wurden Drüsenschwellungen am Nacken bemerkt, während für sämtliche übrigen Tumoren entweder nichts von Drüsen gesagt wird oder ausdrücklich das Fehlen von Drüsenschwellungen hervorgehoben ist. In den drei Fällen, bei denen eine Sektion erfolgte, sind auch keine Metastasen in den inneren Organen gefunden worden. Robin sagt in seinem Sektionsberichte gar nichts darüber, Boettcher erwähnt einen intraduralen Tumorknoten, der aber mit dem Haupttumor zusammenhing; Kocher schreibt dagegen deutlich, bei der Sektion seien keine Metastasen gefunden worden. Somit hätten wir die erste derartige Neubildung der Orbitalgegend beobachtet, bei der durch die Sektion eine Metastase nachgewiesen worden ist. Hierzu sei aber bemerkt, daß außer dem Hirntumor auch in unserem Falle keine weiteren Metastasen gefunden wurden, und daß namentlich auch keine Lymphdrüsen befallen waren.

Für das Alter der Träger dieser Geschwülste läßt sich ebensowenig eine Regel aufstellen wie für ihr Geschlecht, und es ist bemerkenswert, daß solche Tumoren schon bei 10jährigen Kindern auftreten können, was der Fall von Ewetsky lehrt[1]).

Es war interessant, unseren Tumor mit ähnlichen Geschwülsten zu vergleichen, wie sie vorzugsweise in der Mundschleimhaut, in der Nachbarschaft von Schleimdrüsen und Speicheldrüsen auftreten. 5 zu diesem Zweck benutzte Fälle, deren Literatur hier nicht berücksichtigt wird, sollen im folgenden kurz beschrieben werden.

[1]) Nach Abschluß dieser Arbeit erschien die interessante Mitteilung von Hilding Magnusson über „endemische Geschwülste im Siebbein". Unter den Fällen des Verf., die Rinder und Pferde betreffen, fanden sich teilweise Bilder, die eine gewisse Ähnlichkeit mit meinem Falle haben.

Fall 1. Bei einer 22jährigen Patientin (Mikroskopierbuch 139, 1911) fand sich am harten Gaumen submukös eine seit 7 Jahren bestehende, in letzter Zeit mehr gewachsene Geschwulst. Der 2½ : 1 : 1 cm große Tumor zeigte eine unregelmäßige, etwas fetzige Oberfläche. Sein Gewebe war auf Schnitt weißlich, etwas trüb; trüber Saft ließ sich nicht abstreifen. Mikroskopisch ist die Geschwulst aus verzweigten, anastomosierenden, mittelbreiten bis breiten Strängen aufgebaut. Diese bestehen aus großen, rundlichen, hie und da ovalen Zellen mit chromatinreichem Kern und ziemlich hellem Protoplasma. Zwischen den Zellen ist nirgends Zwischensubstanz nachweisbar. Zwischen den Strängen findet sich bald mehr, bald weniger faseriges, kernarmes Bindegewebe mit Gefäßen. An andern Orten sind die soliden Stränge durch Alveolen und drüsenschlauchartige Bildungen ersetzt. Diese werden meist durch 2, teils auch mehrere Reihen rundlicher bis kubischer Zellen begrenzt und enthalten in ihrem Lumen durchweg homogene, eosinrote, nach van Gieson stets gelb sich färbende Massen. Die unmittelbar an das Lumen grenzenden Zellen sind oft radiär angeordnet, kubisch bis niedrig zylindrisch. Das dazwischen gelegene bindegewebige Stroma ist stellenweise ganz kernlos, oft auch vollkommen homogen. Im Gegensatze zu den in Alveolen befindlichen Massen nimmt es in van Gieson-Präparaten immer eine dunkelrote bis rosarote Farbe an. Im Tumor finden sich ferner einige bis 1 mm Durchmesser haltende Hohlräume, die mit einer einfachen Lage platter Zellen ausgekleidet sind, an welche die Tumorzellen unmittelbar anstoßen. Die Gefäße sind im Stroma ziemlich spärlich vorhanden und zeigen nirgends Beziehungen zu den Tumorzellen. Elastische Elemente besitzt das fibrilläre Stroma sehr viele, das homogene dagegen nicht. In den Tumorzellen ist reichlich Glykogen nachweisbar. Zwischen die zwei abgekapselten Knoten, aus denen der Tumor besteht, schieben sich Schleimdrüsen hinein. Ein unmittelbarer Zusammenhang zwischen diesen und den Tumorzellen ist nicht nachweisbar.

Fall 2. Der 2 : 1 cm messende derbe Tumor mit glatter, grauer Oberfläche und braunrotem Gewebe stammt vom harten Gaumen einer 34jährigen Frau (Mikroskopierbuch 176, 1913). Der Tumor ist lappig gebaut. Die durch Septen fibrillären, kernarmen Bindegewebes voneinander getrennten Lappen bestehen aus meist breiten, hie und da mittelbreiten, soliden, verzweigten Zellsträngen. Die Zellen sind groß, oval bis polyedrisch; ihr Kern bläschenförmig, oval, chromatinreich, zum Teil exzentrisch gelagert; ihr Protoplasma ziemlich blaß. In einzelnen Strängen sind die Zellen etwas kleiner und auch dunkler gefärbt. Die Stränge dieser letzteren Art enthalten zum Teil kleine, runde bis ovale Alveolen, in denen eosinrote, in van Gieson-Schnitten stets gelb gefärbte, homogene oder feinkörnige Massen sich finden. Zwischen den Zellsträngen liegt spärlich fibrilläres bis homogenes, kernarmes Stroma. Die homogenen Partien färben sich mit Eosin rot, nach van Gieson ebenfalls meist rot; an einzelnen Stellen ist die Affinität zu den Farbstoffen sehr schwach oder sogar völlig fehlend. Das fibrilläre Stroma ist sehr reich an elastischen Fasern und enthält eine mittlere Menge nicht erweiterter Gefäße. Die Tumorzellen enthalten teilweise reichlich Glykogen. Die Neubildung scheint durch Bindegewebe allseitig begrenzt zu sein. Dicht neben ihr finden sich Schleimdrüsen, deren Ausführungsgänge oft nur durch wenige Bindegewebsfasern von den Alveolen und Zellsträngen des Tumors getrennt sind; ein unmittelbarer Übergang von den einen in die andern ist aber nirgends nachweisbar

Fall 3. Der Tumor fand sich auf dem Mundboden eines 56jährigen Mannes. Die zur Untersuchung eingesandten, unregelmäßigen Geschwulststückchen bestanden aus gelblichem, leicht getrübtem Gewebe mit deutlich lappigem Bau (Mikroskopierbuch 697, 1911). In den 2—5—7 mm messenden Lappen erkennt man mikroskopisch zahlreiche schmale, oft nur ein- bis zweireihige, verzweigte, netzartig angeordnete, solide Zellstränge, die an den Verzweigungsstellen oft etwas verbreitert sind. Ihre Zellen sind mittelgroß, oval, blaß, mit ovalem, ziemlich chromatinreichem, oft deutlich bläschenförmigem Kern. Zwischen den Strängen besteht kernloses, meist gefäßloses, feinfibrilläres bis homogenes, eosinrotes Gewebe. In andern Läppchen finden sich neben diesen Strängen drüsenartige Schläuche mit ähnlichen, oft aber deutlich kubischen Zellen. Das von ihnen eingeschlossene Lumen ist meist von homogenen, eosinroten, nach van Gieson stets gelb gefärbten Massen angefüllt. Demgegenüber ist das oft ebenfalls homogene Stroma in

van Gieson-Präparaten nie gelb, sondern immer dunkel bis blaßrot, hie und da farblos. Die Läppchen sind durch verschieden breite Züge faserigen, mittelkernreichen Bindegewebes voneinander getrennt, in dem einige Gefäße verlaufen. An den letzteren sind keine Veränderungen nachweisbar. Der Tumor besitzt eine bindegewebige Kapsel, auf die nach außen Speicheldrüsen, Bindegewebe und quergestreifte Muskulatur folgen. Im Bindegewebe zwischen den Geschwulstläppchen sind reichlich elastische Fasern vorhanden, im homogenen Stroma dagegen keine. In den Tumorzellen ist kein Glykogen nachweisbar.

Fall 4. Der 1½ cm Durchmesser haltende, rundliche Tumor stammt vom Halse einer 31jährigen Frau (Mikroskopierbuch 808, 1911). Er ist aus soliden Nestern und Zügen ovaler, mittelgroßer Zellen mit bläschenförmigem, ovalem Kern und blassem Protoplasma zusammengesetzt. Diese sind durch kernarmes, fibrilläres bis homogenes, in breite, teils auch sehr schmale Septen angeordnetes Stroma voneinander getrennt. Die Zellstränge sind nicht alle solid, oft finden sich nämlich von homogenem Bindegewebe umgebene Alveolen und drüsenschlauchartige Gebilde mit ein bis zwei bis mehr Reihen von Zellen; die von diesen eingeschlossenen Hohlräume sind mit homogenen, eosinroten Massen gefüllt, die sich nach van Gieson gelb färben, während das homogene Stroma stets rot erscheint. In den Alveolen sind hie und da auch einige Erythrozyten nachweisbar. Im Stroma verlaufen Gefäße in geringer Zahl; sie enthalten neben Blut stellenweise ebenfalls gelb gefärbte, homogene Massen. Der Tumor besitzt eine bindegewebige Kapsel, der einige Schleimdrüsen anhaften. Das bindegewebige Stroma des Tumors ist ziemlich reich an elastischen Fasern, in den Geschwulstzellen findet sich Glykogen.

Fall 5. Das Konglomerat von 2—3 cm Durchmesser haltenden Tumoren mit glatter Oberfläche und grauweißlichem, homogenem Gewebe stammt vom Rande des rechten Unterkiefers eines 76jährigen Mannes (Mikroskopierbuch 1332, 1911). Die Tumoren bestehen mikroskopisch aus sehr schmalen, soliden, netzförmig zusammenhängenden Strängen mittelgroßer, polyedrischer Zellen mit chromatinreichem, ovalem Kern. Zwischen diesen Strängen verlaufen kernlose, feinfaserige bis homogene Gewebszüge, die sich mit Eosin rot, nach van Gieson ebenfalls dunkel- bis blaßrot färben. An andern Stellen sind die Zellzapfen etwas breiter, ebenfalls solid, umfassen aber zum Teil rundliche und ovale Hohlräume mit homogenem Inhalt, der in Hämalaun-Eosin-Präparaten eosinrot bis blaßrosa, in van Gieson-Präparaten dunkel bis blaßgelb erscheint. An einzelnen peripherischen Stellen eines Tumors enthalten alveolenartige Bildungen eine nach van Gieson rot gefärbte, teils auch farblose, homogene Substanz. Hier läßt sich aber leicht nachweisen, daß die vermutlichen Bildungen durch Gruppen netzartig verbundener schmaler Zellstränge gebildet sind, in deren Maschen das, teils feinfibrilläre rote, teils homogene blaßrote bis farblose, aber nie gelb gefärbte Stroma sich findet. Zwischen den Tumoren liegen Bindegewebe, quergestreifte Muskulatur und Schleimdrüsen. Die letzteren sind vom Tumorgewebe stets durch eine schmale, bindegewebige Kapsel getrennt und zeigen keine Veränderung. Kapsel und fibrilläres Stroma der Tumoren enthalten reichlich elastische Fasern, Glykogen ist in den Tumoren nicht nachweisbar.

Diese 5 Fälle, die alle ganz sicher zu den sogenannten zylindromatösen Tumoren gehören, und deren epitheliale Natur nicht bezweifelt werden kann, sind einander außerordentlich ähnlich, zeigen aber mehrere gemeinsame Abweichungen gegenüber unserem oben beschriebenen Orbitaltumor. Als solche sind außer der Lokalisation und der Größe der Neubildungen besonders der Gehalt an Gefäßen und das Verhalten der homogenen Substanz zu erwähnen. Auf die Lokalisation werden wir später zurückkommen. Die geringe Größe der Tumoren und ihre scharfe Abgrenzung durch eine bindegewebige Kapsel hängen sehr wahrscheinlich mit ihrer wenigstens relativen Gutartigkeit zusammen. Auffallend ist ihre Gefäßarmut;

insbesondere fehlen in ihnen die zahlreichen, stark erweiterten Kapillaren, die unserer Orbitalgeschwulst an manchen Orten ein so eigentümliches Aussehen verleihen. In bezug auf die homogenen Massen ist das eindeutige Resultat der Farbreaktionen besonders bemerkenswert. In sämtlichen 5 Fällen färbten sich die in geschlossenen Alveolen befindlichen Massen mit Eosin rot und nach van Gieson gelb. In allen diesen Fällen war das homogene Stroma dagegen entweder mit Eosin sowie mit Pikrinsäurefuchsin dunkel bis blaßrot, oder es blieb vollkommen farblos; nie aber war an van Gieson-Präparaten im Stroma eine gelb gefärbte Stelle nachweisbar. Es konnte daher an solchen Schnitten die Trennung des epithelialen vom interstitiellen Kolloid überall scharf durchgeführt werden. Dieser gleiche, in 5 Neubildungen erhobene Befund steht im Widerspruch zu dem Ergebnis der van Gieson-Färbungen unseres ersten Falles, und es scheint, daß seine diesbezügliche Sonderstellung durch die Lokalisation bedingt ist. Wenn man Material aus normaler, entzündlich veränderter oder polypös gewucherter Schleimhaut der Nase und ihrer Nebenhöhlen in van Gieson-Präparaten untersucht, so fällt immer wieder auf, daß im Stroma zwischen fibrillären Partien auch unregelmäßige, mehr oder weniger ausgedehnte, kernlose, homogene Stellen vorkommen, die bald hell bis dunkelrot, bald deutlich gelb erscheinen. Hierbei treten ähnliche gelbe, homogene Massen in den Drüsen und oft auch in den Gefäßen auf, ohne daß aber irgendwelche hyaline Umwandlung der Gefäßwand zu erkennen wäre und ohne daß sich eine Beziehung der homogenen Herde zu den Schleimdrüsen nachweisen ließe. Diese Bilder erinnern so sehr an die Beschreibung des Stromas in unserem ersten Tumor und weichen ebensosehr von den Befunden der letzten 5 Fälle ab, daß eine Zusammengehörigkeit des interstitiellen Gewebes unserer ersten Geschwulst zur Schleimhaut der Nase oder ihrer Nebenhöhle sehr nahegelegt wird: eine Bestätigung der bereits aus andern Gründen geäußerten Vermutung, daß der oben beschriebene Tumor der Orbitalgegend von den Nebenhöhlen ausgeht.

Zusammenfassung.

Es wurde zuerst ein Tumor des Kopfes beschrieben, der die obere rechte Gesichtshälfte sowie die vordere rechte Schädelgrube einer 31jährigen Patientin einnahm, nachdem er zunächst klinisch die Symptome einer Orbitalgeschwulst gemacht hatte. Der etwas lappig gebaute Tumor besitzt eine grobhöckerige Oberfläche und ist durch eine bindegewebige Kapsel meist scharf begrenzt. Er besteht im wesentlichen aus soliden, netzartig verbundenen Zellsträngen und besitzt daneben alveolär gebaute Partien. Zwischen den Zellsträngen und den Alveolen findet sich fibrilläres Bindegewebe, mit teils spärlich, meist sehr reichlich stark erweiterten Blutkapillaren. An vielen Stellen, besonders in den zentralen Gegenden der Neubildung, ist das Stroma sehr kernarm, aus spärlichen Fibrillen und reichlich homogenen Massen zusammengesetzt. Die Alveolen sind ebenfalls mit homogenen Massen angefüllt. Die letzteren geben stets die Farbreaktionen des epithelialen Kolloids;

die homogenen Substanzen des Stromas dagegen geben bald die Reaktion der epithelialen, bald die des interstitiellen Kolloids. Eine im Großhirn gefundene Tumormetastase ist in ihrem Bau mit dem Haupttumor vollkommen identisch.

Bei einem Vergleich dieser Neubildung mit 5 kleineren Speicheldrüsentumoren der Mundhöhle und der Unterkiefergegend ergibt sich, daß jene kleineren Fälle zwar ähnlich gebaut sind wie der erste Tumor, daß aber bei ihnen die Unterscheidung von epithelialem und interstitiellem Kolloid für die Farbreaktion überall durchführbar ist.

Sämtliche beschriebenen Neubildungen sind aus Abkömmlingen von Epithelzellen aufgebaut; daran lassen Form und Anordnung der Zellen an keiner Stelle zweifeln.

Als Ausgangspunkt unserer Geschwulst der Orbitalgegend kann die Tränendrüse ausgeschlossen werden. Auch ist die Entstehung solcher Tumoren aus der Tränendrüse für keinen einzigen Fall bewiesen worden, von dem wir nähere Angaben erhalten konnten. Mit größter Wahrscheinlichkeit ging die Neubildung in unserem Falle von den Nebenhöhlen der Nase aus. Dafür sprechen außer klinischen Daten die weitgehenden Analogien zwischen dem Stroma der Nasen- und Nebenhöhlenschleimhaut einerseits und dem Stroma der genannten Geschwulst andrerseits.

Literatur.

Arndt, Ein Kankroid der Pia mater. Virch. Arch. 51, 1870. — Arnold, Ein Myxosarcoma teleangiectodes cysticum der Pia mater der linken Großhirnhemisphäre. Virch. Arch. 51, 1870. — Baquis, zit. nach Edelmann. Über hyaline Entartung der Hornhaut. Ztschr. f. Heilk. Bd. 26, 1905. — Barth, Lymphangiosarkom des Mundbodens. Ziegl. Beitr. 19. — Battaglia, Mikroskopische Untersuchungen über einen Hirntumor nebst Beitrag zum Studium des Cylindroma. Giornale internaz. delle science medic. Nr. 12, 1890. — Becker, Bericht über die Augenklinik der Wiener Universität 1867, zit. nach Koester a. a. O. — Benneke, Beitrag zur Kenntnis der zentralen epithelialen Kiefergeschwülste. Ztschr. f. Chir. Bd. 42, 1896. — Bergmann, Diss., zit. nach v. Dembowsky a. a. O.— Billroth, Untersuchungen über die Entwicklung der Blutgefäße. Berlin 1856. — Derselbe, Beobachtungen über Geschwülste der Speicheldrüsen. Virch. Arch. 17, 1859. — Le Blanc, Beitrag zur pathol. Anatomie der Gehirntumoren. Diss., Bonn 1868. — Boettcher, Über Struktur und Entwicklung der als Schlauchknorpelgeschwulst, Zylindrom usw. bekannten Neubildung. Virch. Arch. 38, 1867. — Derselbe, Verwahrung in Sachen des Zylindroms. Virch. Arch. 42, 1868. — Burkhardt, Sarkome und Endotheliome. Bruns Beitr. z. klin. Chir. 36, 1912. — Busch, Chirurgische Beobachtungen 1854. Zit. nach Billroth. — Citelli, Zylindrom des Sinus sphenoidalis. Arch. f. Laryngol. 15, 1904. — Cramer, Über multiple Angiosarkome der Pia mater spinalis mit hyaliner Degeneration. Diss. Marburg, 1888. — Czerny, Beiträge zur Geschwulstlehre. 2. Plexiformes Myxosarkom aus der Orbita. Arch. f. klin. Chir. 11, 1869. — Dagonet, Tumeur de la Dure-mère cranienne ayant les caractères du cylindrome. Archives de médecine expérimentale 4, 1892. — Dalous, Le cylindrome de la peau. Annales de dermatologie 1902. — v. Dembowsky, Onkologische Beiträge. II. Ein Fall von sogenanntem Zylindrom. Ztschr. f. Chir. 32, 1891. — Dick, Über ein Zylindrom der Haut. Ztlb. f. allg. Path. 23, 1912. — Dubreuilh et Auché, Epithéliomes bénins multiples du cuir chevelu. Annales de dermatologie et syphiligr., 4. série, tome 3, 1902. — Eidesheim, Ein Beitrag zum Vorkommen primärer bösartiger Neubildungen in der Trachea. Diss., Leipzig 1909. — Eisenmenger, Über die plexiformen Sarkome des harten und weichen Gaumens. D. Ztschr. f. Chir. 39, 1894. — Engelmann, Über einen alveolären Tumor mit kolloider Degeneration. Diss., Berlin 1871. — Ewald, Zylindrom der Zunge. Wiener klin. Wschr. 10, 1897. — Ewetsky, Zur Zylindromfrage. Virch. Arch. 69, 1877. — Förster, Atlas der mikr. path. Anatomie 1859, zit. nach Köster a. a. O. — Franke, Beiträge zur Geschwulstlehre. Endothelioma intravasculare hyalogenes der Submaxillargegend. Virch. Arch. 121, 1890. — Friedländer, Über Geschwülste mit hyaliner Degeneration und dadurch bedingter netzförmiger Struktur. Virch. Arch. 67, 1876. — Friedreich, Zur Kasuistik der Neubildungen. Virch. Arch. 27, 1863. — Derselbe, Zur Kasuistik der Neubildungen. Virch. Arch. 30, 1864. — A. Fujinami, Ein Rhabdomyosarkom mit hyaliner Degeneration (Zylindrom) im willkürlichen Muskel. Virch. Arch. 160, 1900. — Ganguillet, Beitrag zur Kenntnis der Rückenmarkstumoren. Diss., Bern 1878. — Glaser, Ein Fall von zentralem Angiosarkom des Rückenmarkes. Arch. f. Psych. u. Nervenkrankh. 16, 1885. — v. Graefe, Orbitaltumoren. Graefes Arch. f. Ophthalmologie 1, 1854. — Derselbe, Zur Kasuistik der Tumoren. II. Cylindroma. Graefes Arch. f. Ophthalmologie 10, 1864. — Grohe, Bardelebens Lehrb. d. Chir. 1. — Gutekunst, Zylindrom der Highmore-Höhle. Arbeiten a. d. Gebiete d. path. Anat. von Baumgarten 5, 1904. — Gutknecht, Die Histologie der Struma. Virch. Arch. 99, 1885. — Hedinger, Zur Lehre der Struma sarcomatosa. I. Die Blutgefäßendotheliome der Struma. Frankf. Ztschr. f. Path. 3, 1909. — Derselbe, Gutartiges Epitheliom der behaarten Kopfhaut. Ztlbl. f. allg. Path. 21, 1910. — Henle,

Ztschr. f. rationelle Med. 3, zit. nach v. Graefe. — Herrmann, zit. nach Kaufmann, Verletzungen und Krankheiten der männlichen Harnröhre und des Penis. D. Chir. 50 a, 1886. — Heschl, Über ein Zylindrom der Lunge. Wien. med. Wschr. 1877. — v. Hippel, Beitrag zur Kasuistik der Angiosarkome. (Literatur.) Ziegl. Beitr. 14, 1893. — Kahlden, Das Sarkom des Uterus. Ziegl. Beitr. 14, 1893. — Kasparoff-Tschaprastian, M., Des tumeurs à dégénérescence hyaline etc. Diss., Genf 1912. — Kaufmann, Das Parotissarkom. Arch. f. klin. Chir. 26, 1881. — Kirschner, Endotheliom (Zylindrom) des Antrum highmori. Arch. f. Laryngologie 15, 1903. — Kocher, Zur Kenntnis der pulsierenden Knochengeschwülste nebst Bemerkungen über hyaline Degeneration (bzw. Cylindroma). Virch. Arch. 44, 1868. — Koester, Kankroid mit hyaliner Degeneration (Cylindroma Billroths). Virch. Arch. 40. — Kolaczek, Über das Angiosarkom. D. Ztschr. f. Chir. 9. — Koschier, Beitrag zur Kenntnis der Trachealtumoren. Wien. med. Wschr. 35. — Krompecher, Zur Histogenese und Morphologie der Mischgeschwülste der Haut sowie der Speichel- und Schleimdrüsen. (Literatur.) Ziegl. Beitr. 44, 1908. — Langhans, zit. nach Kaufmann, Verletzungen und Krankheiten der männlichen Harnröhre und des Penis. D. Chir. 50 a, 1886. — Löwenbach, Beitrag zur Kenntnis der Geschwülste der Submaxillar-Speicheldrüse. Virch. Arch. 150, 1897. (Literatur.) — Lubarsch, Über den primären Krebs des Ileum nebst Bemerkungen über das gleichzeitige Vorkommen von Krebs und Tuberkulose. Virch. Arch. 111, 1888. — Derselbe, Über die Geschwulstbezeichnung „Zylindrom". Virch. Arch. 122, 1890. — Lücke, Über Geschwülste mit hyaliner Degeneration. Virch. Arch. 35, 1866. — Magnusson Hilding, Endemische Geschwülste im Siebbein. Ztschr. f. Infektionskrankh., parasit. Krankh. und Hygiene der Haustiere 17, 1916. — Maier, Beitrag zur Zylindromfrage. Virch. Arch. 14, 1858. — Malassez, Sur le „Cylindrome". Arch. de physiologie 1883, Serie 3, 1. — Marchand, Über ein Endotheliom mit hyalinen Kugeln (Zylindrom) des Antrum Highmori. Zieglers Beitr. 13, 1893. — Meckel, Annalen des Charitékrankenhauses, Berlin 1856, zit. nach Friedreich a. a. O. — Mulert, Ein Fall von multiplen Endotheliomen der Kopfhaut, zugleich ein Beitrag zur Endotheliomfrage. Diss., Rostock 1897. — Nasse, Die Geschwülste der Speicheldrüsen und verwandte Tumoren des Kopfes. Arch. f. klin. Chir. 44, 1892. — Neumann, Partielle Hypertrophie und Myxom der Mamma. Arch. f. Heilk. 9, 1868. — Novak, Über multiple Dermoide der Ovarien. Ziegl. Beitr. 45, 1909. — Offenburg, Über einen seltenen Fall von Karzinom der Nase. Diss., Dortmund 1900. — v. Ohlen, Beitrag zur Kenntnis der Parotisgeschwülste. Ziegl. Beitr. 13, 1893. — Pagenstecher, Beitrag zur Geschwulstlehre. Virch. Arch. 45, 1869. — de Paoli, Beitrag zur Kenntnis der primären Angiosarkome der Niere. Ziegl. Beitr. 8, 1890. — Polland, Über ein Cylindroma epitheliale. Monatsh. f. prakt. Dermat. 43, 1906. — v. Recklinghausen, Zur Kasuistik der Tumoren. II. Cylindroma. Graefes Arch. f. Ophthalmol. Bd. 10, 1864. — Derselbe, Handb. d. allg. Path. des Kreislaufes und der Ernährung, 1883. — Ribbert, Geschwulstlehre 1914. — Richrath, Über Geschwülste des äußeren Gehörganges. Diss., Bonn 1910. — Robin, in Robin et Laboulène, Mémoire sur trois productions morbides non décrites. Comptes rendus des séances et mém. de la soc. de biol., 1853. — Robin, in Lorain et Robin, Mémoire sur deux nouvelles observations de tumeurs hétéradéniques l. c., 1854. — Robin, Mémoire sur la production accidentelle d'un Tissu ayant la structure glandulaire dans les parties du corps dépourvues de glandes, l. c., 1855. — Rossolimo, Gesellschaft der Neuropathologen und Irrenärzte zu Moskau, Sitzung vom 14. Dezember 1890. Zur Symptomatologie der Hirntumoren. Neurol. Ztlbl. 10, 1891. — Rustizky, Epithelialkarzinom der Dura mater mit hyaliner Degeneration. Virch. Arch. 59, 1874. — Sattler, Über die sog. Zylindrome. Berlin 1874, zit. nach Seitz a. a. O. — M. B. Schmidt, Über Sekretionsvorgänge in Krebsen der Schilddrüse und der Leber und ihren Metastasen. Virch. Arch. 148, 1897. — Seitz, Ein Fall multipler Zylindrome der behaarten Kopfhaut. Diss., München 1898. — v. Sinner, Über kautschukartiges Hyalin in Strumen und in serösen Höhlen. Virch. Arch. 219, 1915. — Snegireff, Zur Frage von den bösartigen Geschwülsten der Stirnhöhle. Klin. Monatsbl. f. Augenheilkunde 1909, 1. — Spiegler, Über Endotheliome der Haut. Arch. f. Dermatol. 50. — Steudener, Beiträge zur Onkologie, Fall 1. Virch. Arch. 42, 1868. — Vogel, Bösartige Geschwülste des Keilbeinkörpers. Diss., Freiburg 1903. — Vohsen, Cylindroma osteoides, zit. nach H. Klein. Path.-anat. Studie über eine seltene Kombination von Sarkom und Karzinom der Nasenhöhle. Diss., Würzburg 1898. — Richard Volkmann, Ein neuer Fall von Zylindergeschwulst. Virch. Arch. 12, 1857. — Rudolf Volkmann, Über endotheliale Geschwülste, zugleich ein Beitrag zu den Speicheldrüsen und Gaumentumoren. (Literatur.) D. Ztschr. f. Chir. 41, 1895. — Weeks, Amer. med. assoc. Journ. 1905, zit. nach Referat in Monatsh. f. Path. 42, 1906. — Wiget, Über Strumen mit Kautschukkolloid und Tumoren mit kautschukkolloidähnlichen Massen. Virch. Arch. 185, 1906. — Zipkin, Hyalinähnliche kollagene Kugeln als Produkte epithelialer Zellen in malignen Strumen. Virch. Arch. 182, 1905.